

Usporedba neoperacijskog i operacijskog liječenja ozljede meniska koljena

Špiljak-Vučinović, Nina

Master's thesis / Diplomski rad

2024

Degree Grantor / Ustanova koja je dodijelila akademski / stručni stupanj: **University of Zagreb, School of Medicine / Sveučilište u Zagrebu, Medicinski fakultet**

Permanent link / Trajna poveznica: <https://um.nsk.hr/um:nbn:hr:105:034396>

Rights / Prava: [In copyright](#)/[Zaštićeno autorskim pravom.](#)

Download date / Datum preuzimanja: **2025-03-13**



Repository / Repozitorij:

[Dr Med - University of Zagreb School of Medicine Digital Repository](#)



**SVEUČILIŠTE U ZAGREBU
MEDICINSKI FAKULTET**

Nina Špiljak-Vučinović

**Usporedba neoperacijskog i operacijskog
liječenja ozljede meniska koljena**

DIPLOMSKI RAD



Zagreb, 2024.

Ovaj diplomski rad je izrađen u Klinici za ortopediju Kliničkog bolničkog centra Zagreb pod vodstvom dr. sc. Alana Mahnika i predan je na ocjenu u akademskoj godini 2023./2024.

POPIS KRATICA

ADM - artroskopska djelomična meniscektomija

lig. – lat. ligamentum; ligament, sveza

LCA – lat. ligamentum cruciatum anterius; prednji križni ligament

LCP – lat. ligamentum cruciatum posterius; stražnji križni ligament

m. – lat. musculus; mišić

LCM – lat. ligamentum collaterale mediale; medijalni kolateralni ligament

LCL – lat. ligamentum collaterale laterale; lateralni kolateralni ligament

MR – magnetska rezonancija

ESSKA – eng. European Society of Sports Traumatology, Knee Surgery & Arthroscopy;
europsko društvo za sportsku traumatologiju, kirurgiju koljena i artroskopiju

PRP – eng. plated riched plasma; plazma bogata trombocitima

NSAID - engl. nonsteroidal anti-inflammatory drugs; nesteroidni protuupalni lijekovi

COX - ciklooksigenaza

SADRŽAJ

SAŽETAK

SUMMARY

1. UVOD.....	1
2. ANATOMIJA I FIZIOLOGIJA KOLJENA.....	2
2.1. ANATOMIJA KOLJENA	2
2.2. FUNKCIJA I BIOMEHANIKA KOLJENA.....	4
3. MENISK	5
3.1. ANATOMIJA MENISKA.....	5
3.2. VASKULARIZACIJA I INERVACIJA MENISKA.....	7
3.3. BIOMEHANIKA I FUNKCIJA MENISKA	8
4. DIJAGNOSTIKA	9
4.1. KLINIČKI PREGLED	9
4.2. MAGNETSKA REZONANCIJA	14
5. OZLJEDE MENISKA	15
5.1. TRAUMATSKA OZLJEDA	16
5.2. DEGENERATIVNA OZLJEDA	17
6. LIJEČENJE	18
6.1. NEOPERACIJSKO LIJEČENJE	18
6.2. OPERACIJSKO LIJEČENJE	21
7. ZAKLJUČAK	24
8. ZAHVALE	25
9. LITERATURA.....	26
10. ŽIVOTOPIS.....	29

SAŽETAK

Usporedba neoperacijskog i operacijskog liječenja ozljede meniska koljena

Koljeno je složeni zglob koji povezuje femur, tibiju i patelu. Koljeno, strukturno gledano, uključuje različite ligamente, tetive, mišiće i hrskavicu, koji zajedno omogućuju stabilnost i pokretljivost. Menisci su fibrozno-hrskavične strukture koje se nalaze između femura i tibije. Primarna funkcija meniska je raspodjela opterećenja između zglobnih ploha, apsorpcija šoka i poboljšanje stabilnosti zgloba. Ozljede meniska jedne su od najčešćih ozljeda koljena, čije ne liječenje može dovesti do značajnog morbiditeta.

U ovom diplomskom radu uspoređene su metode neoperacijskog i operacijskog liječenja ozljeda meniska koljena. Neoperacijsko liječenje, koje uključuje fizikalnu terapiju, nesteroidne protuupalne lijekove (NSAID) i intraartikularnu aplikaciju lijekova, obično se koristi za degenerativne ozljede meniska. S druge strane, operacijski zahvati, kao što su artroskopska djelomična meniscektomija (ADM) i šivanje meniska, preferiraju se kod akutnih traumatskih ozljeda smještenih u dobro vaskulariziranoj crvenoj zoni meniska. Šivanje meniska ima višu stopu reoperacija u usporedbi s ADM-om, ali rezultira boljim dugoročnim funkcionalnim ishodom, višom razinom aktivnosti i nižom stopom neuspjeha. Ključno je individualizirati pristup liječenju uzimajući u obzir specifične karakteristike ozljede i potrebe bolesnika.

SUMMARY

Comparison of non-surgical and surgical treatment of knee meniscus injury

The knee is a complex joint that connects the femur, tibia, and patella. Structurally, the knee includes various ligaments, tendons, muscles, and cartilage, which together provide stability and mobility. The menisci are fibrocartilaginous structures located between the femur and tibia. The primary function of the meniscus is to distribute the load between the joint surfaces, absorb shock, and enhance joint stability. Meniscus injuries are among the most common knee injuries, and if left untreated, can lead to significant morbidity.

In this thesis, non-surgical and surgical treatment methods for meniscus injuries of the knee are compared. Non-surgical treatment, which includes physical therapy, nonsteroidal anti-inflammatory drugs (NSAIDs), and intra-articular drug application, is typically used for degenerative meniscus injuries. On the other hand, surgical procedures, such as arthroscopic partial meniscectomy (APM) and meniscus suturing, are preferred for acute traumatic injuries located in the well-vascularized red zone of the meniscus. Meniscus suturing has a higher reoperation rate compared to APM, but it results in better long-term functional outcomes, higher activity levels, and a lower failure rate. It is crucial to individualize the treatment approach by considering the specific characteristics of the injury and the patients needs.

1. UVOD

Menisk se smatra vitalnim dijelom zgloba koljena čija je glavna funkcija raspodijeliti opterećenje između zglobnih ploha u cilju zaštite zglobne hrskavice (1). U slučaju ozljede meniska gubi se njegova fiziološka funkcija zaštite hrskavice čime posljedično dolazi do razvoja degenerativnih promjena, drugim riječima osteoartritis koljena (1). Ozljede meniska jedne su od najčešćih ozljeda koljena s incidencijom od 60 do 70 slučajeva na 100.000 ozljeda koljena (1).

Dijagnosticiranje ozljeda meniska mijenjalo se tijekom godina zahvaljujući razvoju tehnologije i inovativnim idejama (2). Britanski ortoped Thomas McMurray je 1928. godine prvi opisao klinički test za otkrivanje ozljede meniska (3). Od tada pa do danas opisano je više od dvadeset kliničkih testova koji pomažu ispitivaču da na osnovi kliničkog pregleda procijeni je li riječ o ozljedi meniska. Uz klinički pregled, artrografija je bila dijagnostička metoda koja se sve do 80-ih godina prošlog stoljeća koristila s ciljem potvrđivanja kliničke sumnje na ozljedu meniska (3). Osim artrografije, od 1951. godine zahvaljujući japanskom kirurgu Masaki Watanabeu koji je dizajnirao prototip modernog artroskopa, omogućen nam je pregled meniska i artroskopijom (2). Danas je ova metoda uglavnom terapijski postupak, a iznimno rijetko koristi samo u dijagnostičke svrhe. Početkom 70-ih godina prošlog stoljeća u dijagnostici ozljede meniska počinje se primjenjivati magnetska rezonancija (u daljnjem tekstu MR) koja do danas ostaje jedna od najčešće korištenih dijagnostičkih metoda pri utvrđivanju ozljede meniska (2).

U literaturi postoje mnoge klasifikacije oštećenja meniska, od kojih je jedna od glavnih ona radi li se o traumatskom ili degenerativnom oštećenju. Ovaj pregledni rad prikazuje dostupne dijagnostičke metode i mogućnosti zbrinjavanja ozljeda meniska sa naglaskom na različitim postupcima liječenja ovisno o vrsti ozljede, radi li se o traumatskoj ili degenerativnoj ozljedi.

2. ANATOMIJA I FIZIOLOGIJA KOLJENA

2.1. ANATOMIJA KOLJENA

U koljenu se femur uzglobljava sa tibijom, jačom kosti potkoljenice, a fibula je iz tog kontakta izostavljena (4). Zglobu koljena priključena je i patela koja se sprijeda prislanja na distalni dio femura. Taj kontakt nazivamo femoropatelarni zglob, a kontakt tibije i femura tibiofemoralni zglob koji se još klinički može podijeliti na medijalni i lateralni odjeljak što ga čini bikondilarnim zglobom (Slika 1).

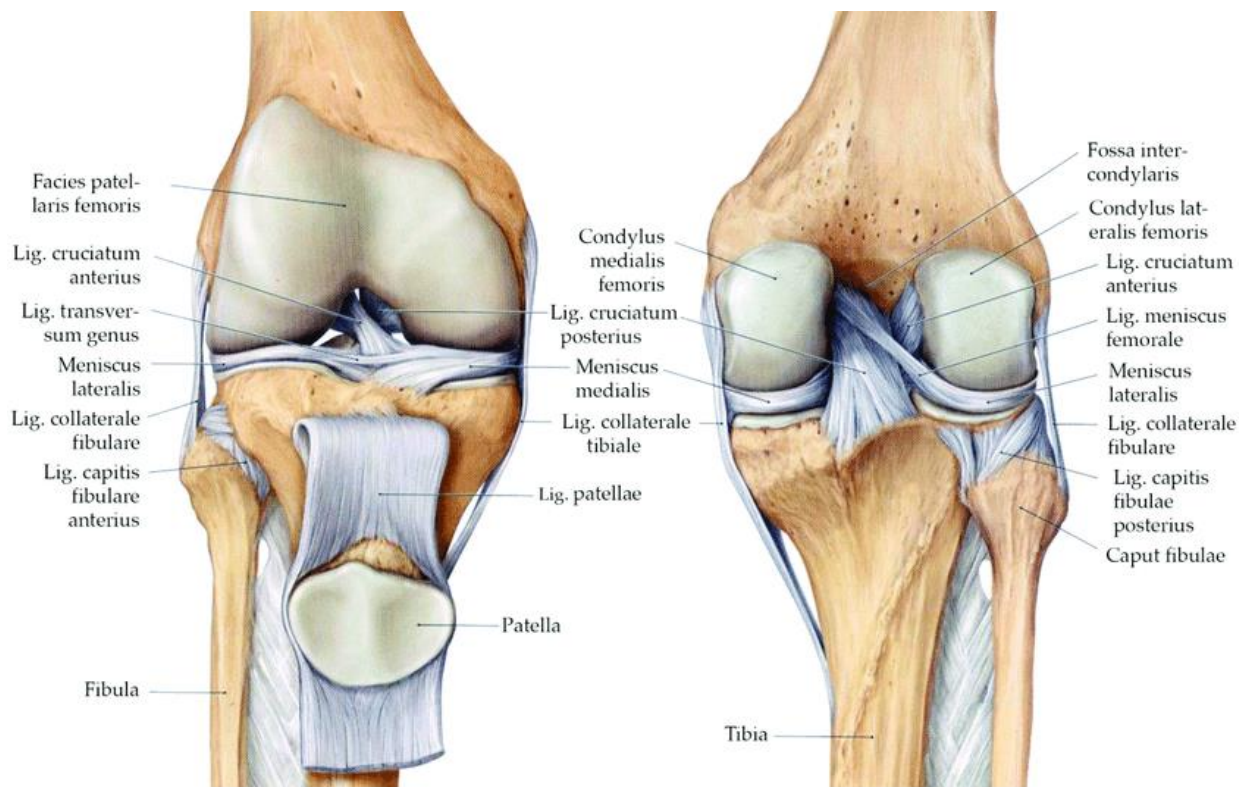
Dodirne plohe femura i tibije nazivaju se kondili. Femoralni kondili su konveksni čija se zavijenost pojačava od naprijed prema straga, dok su tibijalni kondili slabog konkavитета. Oblici kondila nisu podudarni što bi dovelo do nestabilnosti zgloba da između njih nisu smješteni menisci kako bi stvorili konformitet i omogućili glatke kretnje (4). Meniske s prednje strane međusobno spaja ligament, *lig. transversum genus* (4).

Unutar zgloba nalaze se križni ligamenti koji imaju posebno važnu ulogu za osiguranje čvrstoće koljena. Međusobno se križaju što se i iz samog naziva raspoznaje. Prednji križni ligament (u daljnjem tekstu LCA) polazi od unutarnje strane lateralnog kondila femura, a hvatište mu je područje, *area intercondylaris anterior tibije* (4). Iako je LCA smješten unutar zgloba obavijen je vlastitom sinovijalnom membranom. Stražnji križni ligament (u daljnjem tekstu LCP) kraći je od prednjeg, počinje sa unutarnje strane medijalnog kondila femura, a hvatište mu je područje, *area intercondylaris posterior* (4).

Koljeno je obavijeno zglobnom čahuricom koja je sačinjena od dva sloja, fibrozne i sinovijalne membrane (4). Fibroznu membranu sa svih strana ojačavaju ligamenti i doprinose njenoj debljini. Medijalno je smješten medijalni kolateralni ligament (u daljnjem tekstu LCM) široka vezivna traka koja se pruža od medijalnog femoralnog epikondila, putem se hvata za medijalni menisk, a završna vlakna se učvršćuju ispod tuberositas tibije za medijalnu plohu trupa tibije (2). Lateralni kolateralni ligament (u daljnjem tekstu

LCL) je slobodni ligament neovisan o čahuri. Polazi od lateralnog epikondila i spušta se do glave fibule gdje i završava (5).

Na prednjoj strani koljena pojačanje zglobne čahure tvori tetiva, *m. quadricepsa femorisa* unutar koje je smještena patela, a sama tetiva završava na tuberositasu tibije (4). Patela je trokutastog oblika i smatra se najvećom sezamoidnom kosti u ljudskom tijelu. Sa stražnje strane kao produžetak tetive *m. semimembranosusa* nalazi se *lig. popliteum obliquum* koji se pruža koso od lateralno i proksimalno prema medijalno i distalno, a hvatište mu je stražnji dio medijalnog kondila tibije (4). Laterano u području koljena smješteni su, *m. biceps femoris*, *m. popliteus* i *tractus iliotibialis*. Sa stražnje strane koljena nalazi se fossa poplitea, formirana jama oblika romba (2). Njezin gornji lateralni dio omeđuje *m. biceps femoris*, a gornji medijalni *m. semitendinosus* i *m. semimembranosus*. Omeđenja donjeg dijela čine medijalna i lateralna glava *m. gastrocnemiusa*, a s donje lateralne strane u dubini smješten je *m. plantaris* (5).



Slika 1. Desni koljeni zglob. Prema: Gilroy Anatomski atlas; 2011. Slika 25.10; str. 388

2.2. FUNKCIJA I BIOMEHANIKA KOLJENA

Koljeni zglob je trochoginglymus, kombinacija trohoidne artikulacije za pokret rotacije i ginglimusa čija su tipična gibanja fleksija i ekstenzija (4). Neutralni položaj koljena je položaj kada je koljeno u potpunosti ispruženo, tj. nalazi se u punoj ekstenziji, a odgovara uspravnom položaju tijela (4). U tom položaju zategnuta je većina zglobnih ligamenata, MCL stabilizira koljeno s medijalne strane, tj. sprečava preveliku kretnju koljena u valgus položaj, dok LCL stabilizira koljeno s lateralne strane i sprečava preveliku kretnju u varus položaj (4,6). Iz tog položaja moguće je izvesti pokret fleksije i to aktivno do 120°, a pasivno za još 40° (4). Daljnja fleksija ograničena je zatezanjem LCP-a. Osim ograničenja fleksije, LCP još i sprečava pomak tibije posteriorno u odnosu na femur i rotacijske pokrete kod pune ekstenzije koljena (6). S druge strane, pokret ekstenzije je ograničen zatezanjem LCA-a. Osim toga, LCA sprečava pomak tibije anteriorno u odnosu na femur i održava normalno biomehaničko kretanje koljena (6).

Patela mijenja svoj položaj pri fleksiji i ekstenziji koljena. Kod ekstendiranog koljena patela leži tako visoko da samo donji dio njezine zglobne ploštine dotiče plohu facies patelararis na femuru (1). Flektiranjem zgloba ona kliže prema dolje, a u maksimalnoj fleksiji leži na prednjim dijelovima kondila femura i prekriva interkondilarnu jamu (6).

Kao potpora zglobu koljena za održavanje stabilnosti i funkcionalne pokretljivosti uz ligamente sudjeluju i određeni mišići. *M. quadriceps femoris* omogućuje ekstenziju koljena uz malu pomoć *m. tensora fasciae latae* (6). Na medijalnom području koljena nalazi se tetivna struktura pes anserinus koja povezuje mišiće: *m. sartorius*, *m. gracilis* i *m. semitendinosus* i spaja ih za proksimalni dio tibije. Ti mišići zajedno sa *m. semimembranosusom* i *m. popliteusom* obavljaju unutarnju rotaciju koljena, a za vanjsku rotaciju je zaslužan *m. biceps femoris* (4). Mišići koji omeđuju fossu popliteu (*m. biceps femoris*, *m. semitendinosus*, *m. semimembranosus*, *m. gastrocnemius* i *m. plantaris*) zajedno sa mišićima sartoriusom i gracilisom izvode fleksiju koljena (6).

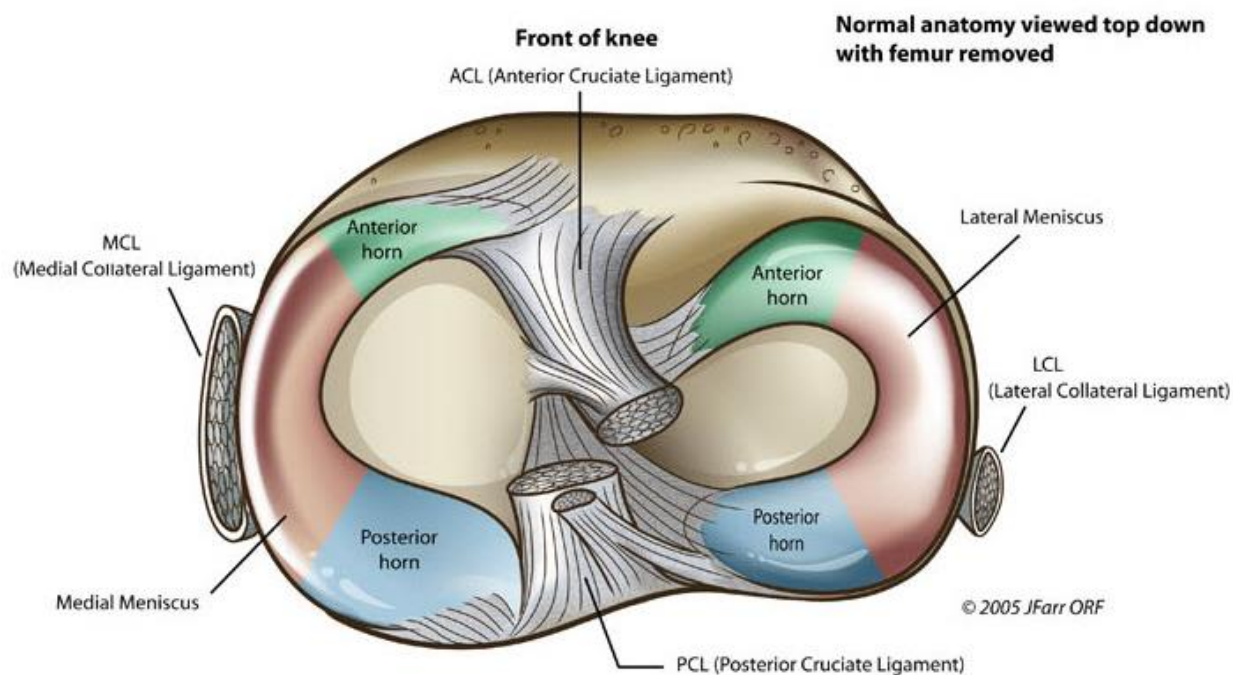
3. MENISK

3.1. ANATOMIJA MENISKA

Menisci su fibrozno - hrskavične strukture srpastog oblika koje se nalaze unutar zgloba koljena između kondila femura i tibije (2). Gledajući odozgo menisci imaju polumjesečasti oblik, a u poprečnom presjeku su klinastog oblika (2). Menisci leže na tibiji i produbljuju njezinu artikularnu površinu kako bi omogućili bolje prianjanje kondila femura (7). Bitno je naglasiti kako menisci ne prekrivaju u potpunosti zglobnu površinu između femura i tibije (7). Lateralni menisk pokriva veći dio platoa tibije, otprilike 80%, dok medijalni pokriva svega 60% (7). Svojim vanjskim rubom pripojeni su za zglobnu čahuru, a sprijeda i straga spojeni su za tibiju ligamentima. Menisk možemo podijeliti na 3 dijela: prednji rog, tijelo i stražnji rog (Slika 2).

Oblik medijalnog meniska može se usporediti sa otvorenim slovom C (2). Njegov prednji rog hvata se na područje *aree interkondilaris anterior tibije* i povezan je sa lateralnim meniskom preko ligamenta, *lig. transversum genus*, dok se stražnji rog hvata na područje iza eminencije interkondilaris (4). Hvatišta medijalnog meniska međusobno su udaljena što umanjuje njegovu pokretljivost. Pokretljivost mu još ograničava i njegovo sraštanje sa MCL-om (7).

Lateralni menisk ima oblik zatvorenog slova C i manji je od medijalnog meniska. Hvatišta su mu blizu jedno drugom što povećava njegovu mobilnost (4). Anteriorni i posteriorni rogovi lateralnog meniska hvataju se za interkondilarnu fossu, ispred i iza hvatišta LCA-a (4). Sa stražnjeg dijela lateralnog meniska polaze prednji (Humphreyjev ligament) i stražnji meniskofemoralni ligament (Wrisbergov ligament) koji se pružaju koso prema medijalnom kondilu femura (8). Humphreyev ligament sačinjen je od anteriornih vlakna koja se hvataju ispred LCP-a, dok je Wrisbergov ligament sačinjen od posteriornih vlakna i hvata se iza LCP-a na femuru (8). Sve osobe posjeduju ili Humphrey ili Wrisbergov ligament, dok samo 46% posjeduje oba (8).



Slika 2. Menisk. Preuzeto sa: <https://boneandspine.com/meniscus-anatomy-function-and-significance/>

Po sastavu menisk je najvećim dijelom sačinjen od vode i to do čak 72%, dok organska tvar i stanice čine ostalih 28% (3). Kolagen je glavni dio organske tvari unutar meniska i obuhvaća otprilike 75% , od kojih većinu čini kolagen tip I. Uz kolagen organsku tvar čine i glikozaminoglikani (17%), DNK (8%), elastična vlakna i glikoproteini u malom postotku (3). Stanice unutar meniska drugačije će izgledati ovisno u kojem dijelu se nalaze. U perifernom dijelu imaju ovalan oblik, a svojim izgledom i ponašanjem slične fibroblastima. S druge strane, stanice u centralnom dijelu okruglog su oblika i okružene kolagenom tipa II i glikozaminoglikanima (3).

3.2. VASKULARIZACIJA I INERVACIJA MENISKA

U novorođenčadi menisci su potpuno vaskularizirane strukture, a sa godinama razina vaskularizacije opada, tako da je u odrasloj dobi vaskularizirano otprilike 10% do 30% meniska (3). Menisk krvnu opskrbu dobiva od grane poplitealne arterije koja tvori perimeniscealni kapilarni pleksus (4). Razina vaskularizacije meniska podijeljena je u tri zone: crvenu, crveno-bijelu i bijelu (2). Vanjski dio meniska, poznat kao crvena zona nalazi se u blizini perimeniscealnog kapilarnog pleksusa te je bogato vaskulariziran. S druge strane, unutarnji dio meniska čini bijelu zonu, a karakterizira ga potpuna avaskularnost. Između tih dviju zona smještena je crveno-bijela zona koja je djelomično vaskularizirana (3).

Rekurentna grana zajedničkog peronealnog živca zaslužna je za inervaciju meniska (3). Živčana vlakna prate tok krvnih žila i zajedno završavaju u crvenoj zoni meniska. Razlikujemo tri mehanoreceptora unutar meniska: Ruffinijevi završetci, Pacinijevi i Golgijevi tetivni organi (3).

3.3. BIOMEHANIKA I FUNKCIJA MENISKA

Primarna uloga meniska je doprinos u prijenosu opterećenja. Ostale biomehaničke uloge meniska su apsorpcija šoka, doprinos kongruentnosti zglobnih tijela, sudjelovanje u stabilnosti koljena, ograničavanje maksimalne fleksije i ekstenzije koljena, sudjelovanje u podmazivanju hrskavice i prehrani zgloba te doprinos proprioceptiji (7).

Menisci, zbog svoje ograničene propusnosti i visokog udjela vode, mogu znatno mijenjati svoj oblik i pomicati se unutar zgloba koljena. Svojom fleksibilnošću održavaju neprekidni kontakt s površinama femura i tibije tijekom cijelog opsega pokreta koljena (3). Zbog svojeg klinastog oblika povećanju kongruentnost između konveksnog kondila femura i ravnog platoa tibije te na taj način doprinose stabilnosti koljena (2). Takav klinasti oblik ograničava i prekomjerne pokrete ekstenzije i fleksije. Naime, kod pune ekstenzije menisk se pomiče prema naprijed te dolazi do „zaključavanja“ zgloba, a njegov prednji rog blokira daljnju ekstenziju (4). S druge strane, prilikom maksimalne fleksije koljena odvija se sličan mehanizam ograničavanja, ali u ovom slučaju stražnji rog se pomiče straga i blokira daljnju fleksiju. Za vrijeme hodanja i tijekom drugih opterećenja koljena, menisci pritišću sinovijalnu tekućinu uz zglobnu površinu i time doprinose podmazivanju i prehrani zglobne hrskavice (6). Lateralni menisk izložen je većem opterećenju prilikom hoda, dok je u medijalnom odjeljku opterećenje raspodijeljeno približno podjednako između meniska i hrskavice. Proprioceptija, tj. percepcija položaja i pokreta koljena, postiže se pomoću mehanoreceptora koji pretvaraju mehaničko kretanje u živčane signale (3). Mehanoreceptori su smješteni u prednjem i stražnjem rogu meniska. Pacinijev mehanoreceptor je brzo prilagođavajući mehanoreceptor za koji se smatra da je odgovoran za osjećaj kretanja zgloba (3). S druge strane Ruffinijevi završetci i Golgijevi tetivni organi spadaju u sporo prilagođavajuće mehanoreceptore te su odgovorni za osjećaj položaja zgloba (3).

4. DIJAGNOSTIKA

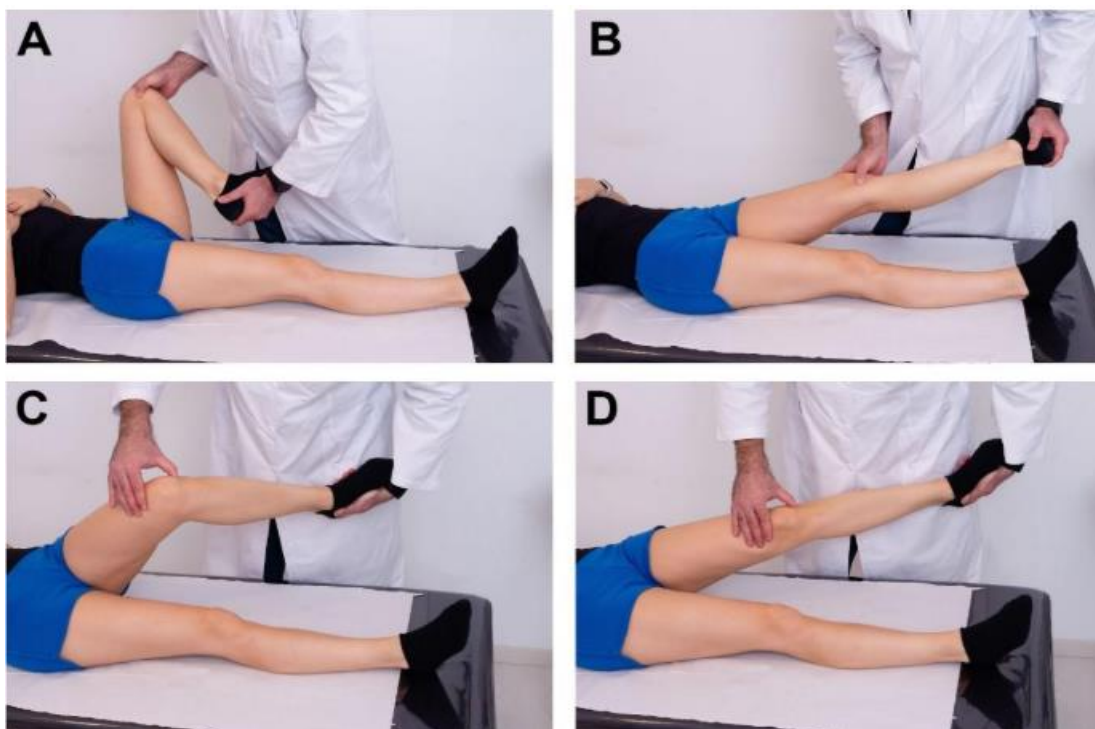
Prvi klinički test za postavljanje dijagnoze ozljede meniska opisao je McMurray 1928. godine, a od tada do danas opisano ih je više desetaka. Oni pomažu ispitivaču da razluči ozljedu meniska od ozljede drugih struktura u koljenu. Povijesno, artrografija je, uz klinički pregled, bila zlatni standard za otkrivanje ozljede meniska te se rutinski koristila prilikom preoperativne obrade bolesnika. Pojavom MR-a osamdesetih godina prošlog stoljeća ta metoda je gotovo u potpunosti napuštena. Jedina metoda koja će nam sa stopostotnom sigurnošću postaviti dijagnozu ozljede meniska je artroskopija (3). No, artroskopija je operacijski zahvat kojim danas nije mjesto u dijagnostici te služi samo za potvrdu dijagnoze prije nego što se učini definitivno zbrinjavanje ozljede. Jedina situacija u kojoj se artroskopija može koristiti kao dijagnostička metoda je kada se klinički nalaz ne podudara sa nalazom MR-a (3).

4.1. KLINIČKI PREGLED

Svaku dijagnostičku obradu započinjemo uzimanjem anamneze i kliničkim pregledom. Puknuće meniska u većini slučajeva očituje se sa anamnestičkim podatkom o ozljedi koljena, pogotovo ukoliko je prisutna i klinička slika blokade koljena (1). No, to nije uvijek slučaj, zato je potrebno u kliničkom pregledu koristiti kliničke testove. Prvi klinički test za dijagnosticiranje ozljede meniska, a ujedno i jedan od najčešće izvođenih, je McMurrayev test. Uz njega koriste se još brojni testovi, od kojih je bitno izdvojiti Thessalyev test, Apleyev test i test bolnosti zglobne pukotine na palpaciju (1). Istraživanja su pokazala da se dijagnostička preciznost kliničkih testova poboljšava kada se kombinira više testova (3). Arican i suradnici su u svojem istraživanju iz 2020. godine zaključili da kombinacija tri klinička testa za procjenu ozljede meniska (Thessaly test, McMurray test i bolnost zglobne pukotine na palpaciju) daje rezultate osjetljivosti, specifičnosti i točnosti koji su usporedivi s rezultatima MR-a (3).

McMurrayev test

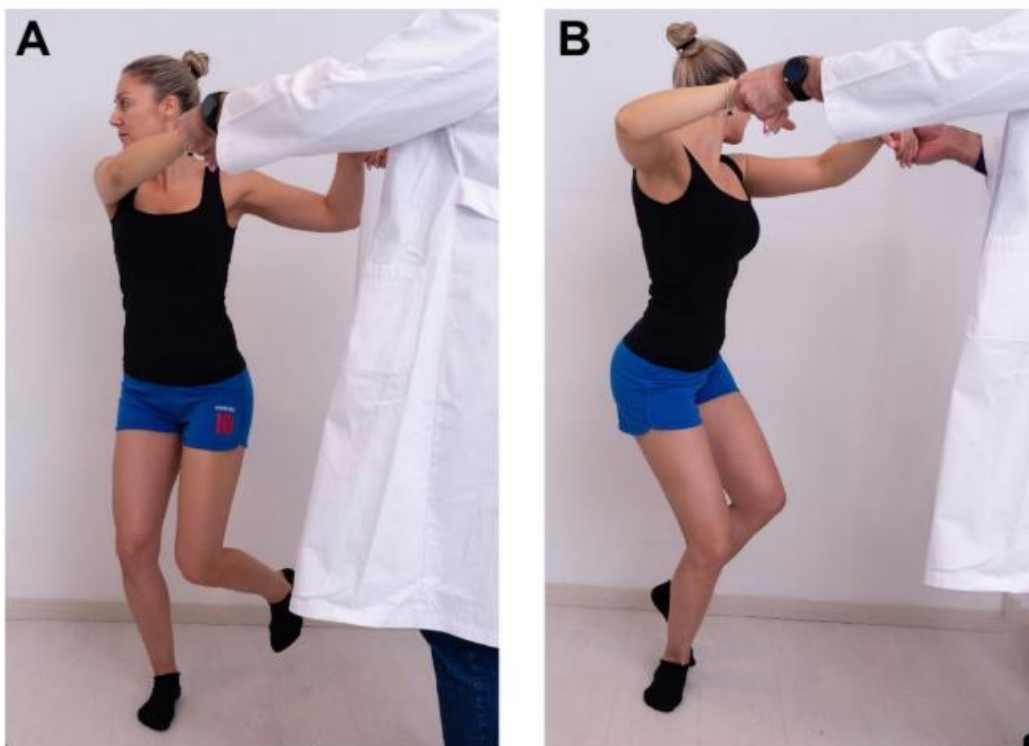
Tijekom izvođenja McMurrayevog testa bolesnik leži na leđima na stolu za pregled, a koljeno je potpuno ispruženo (3). Ispitivač jednom rukom prihvati nogu oko gležnja i maksimalno zarotira potkoljenicu prema unutra. Pritom palcem druge ruke palpira lateralnu zglobnu pukotinu. Noga se iz tog položaja flektira u koljenu. Ako se želi ispitati ozljeda medijalnog meniska, potrebno je potkoljenicu zarotirati prema van i palcem palpirati medijalnu zglobnu pukotinu (3). Test je pozitivan ako se bolesnik prilikom izvođenja testa požali na bol ili ako ispitivač kod ekstenzije ili fleksije noge osjeti preskok u koljenu (Slika 3).



Slika 3. McMurray test (A-početni položaj bolesnika pri testiranju ozljede medijalnog meniska, noga u vanjskoj rotaciji i fleksiji; B-krajnji položaj bolesnika pri testiranju ozljede medijalnog meniska, noga u vanjskoj rotaciji i ekstenziji; C-početni položaj bolesnika pri testiranju ozljede lateralnog meniska, noga u unutarnjoj rotaciji i fleksiji; D-krajnji položaj bolesnika pri testiranju ozljede lateralnog meniska, noga u unutarnjoj rotaciji i ekstenziji). Prema: Ocjena valjanosti kombinacije kliničkih testova u dijagnostici ozljede meniska Zagreb: Sveučilište u Zagrebu, Medicinski fakultet, 2021.Slika 19; str 34.

Thessaly test

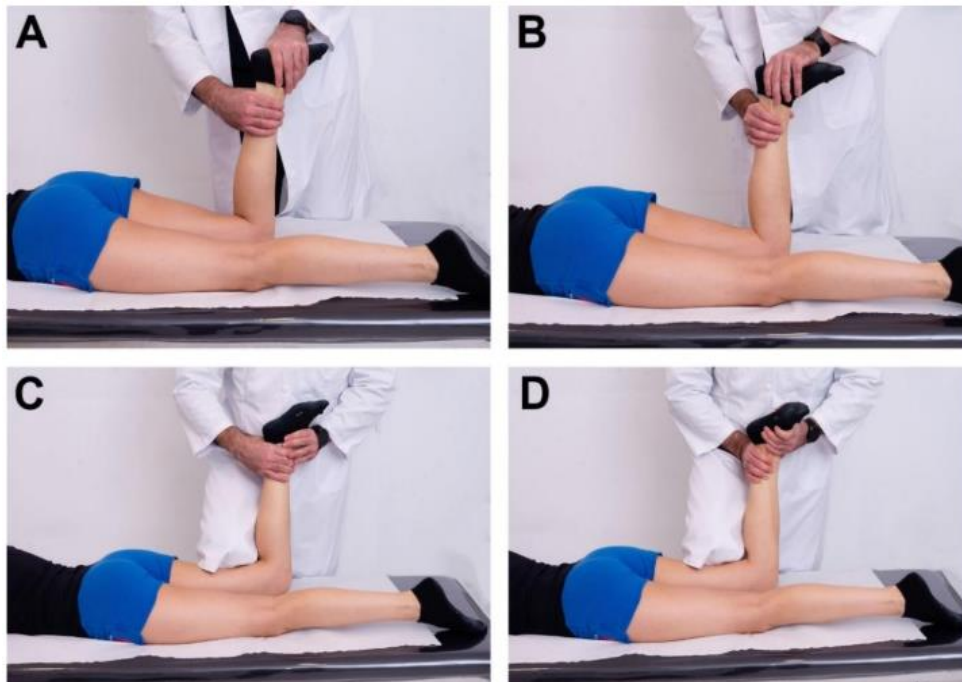
Thessaly test se izvodi na način da bolesnik stoji na ozlijeđenoj nozi oslonjen čitavim stopalom na podlogu, a ruke drži ispružene u laktu ispred sebe. Ispitivač podupire bolesnika držeći njegove ispružene ruke. Bolesnik potom okreće svoje tijelo u jednu pa u drugu stranu tri puta i to prvo pri 5° fleksije u koljenu, a potom tri puta pri 20° fleksije (Slika 4). Bolesnici sa sumnjom na ozljedu meniska osjećaju nelagodu ili bolnost u području medijalne ili lateralne zglobne pukotine (3).



Slika 4. Thessaly test (A-okret tijela u maksimalnu vanjsku rotaciju oko noge koja se ispituje za procjenu ozljede lateralnog meniskusa; B-okret tijela u maksimalnu unutarnju rotaciju oko noge koja se ispituje za procjenu ozljede medijalnog meniskusa). Prema: Ocjena valjanosti kombinacije kliničkih testova u dijagnostici ozljede meniska Zagreb: Sveučilište u Zagrebu, Medicinski fakultet, 2021.Slika 4; str 11.

Apley test

Apley test se izvodi kako bi se pokušala razlikovati ozljeda meniska od ozljede zglobne ovojnice i/ili ligamenta. Sastoji se od dva dijela, kompresijskog, čiji pozitivan znak upućuje na ozljedu meniska, i distrakcijskog, čiji pozitivan znak upućuje na ozljedu zglobne ovojnice i/ili ligamenta. Prilikom izvođenja bolesnik leži na trbuhu na stolu za pregled. Koljeno koje se ispituje stavlja se u položaj fleksije od 90°. Ispitivač fiksira bolesnikovu natkoljenicu postavljanjem svojeg koljena na nju, zatim dlanom svoje ruke obuhvaća petu vršeci pritom aksijalni pritisak na potkoljenicu. Drugom rukom drži distalni dio potkoljenice koju rotira maksimalno prema unutra pa prema van. Isti postupak se izvodi i kod distrakcijskog dijela testa, samo umjesto aksijalnog pritiska ispitivač obuhvaća obim rukama distalni dio potkoljenice koju povlači prema gore (Slika 5). Test je pozitivan ako se bolesnik požali na bol ili primijetimo smanjeni opseg rotacije (3).

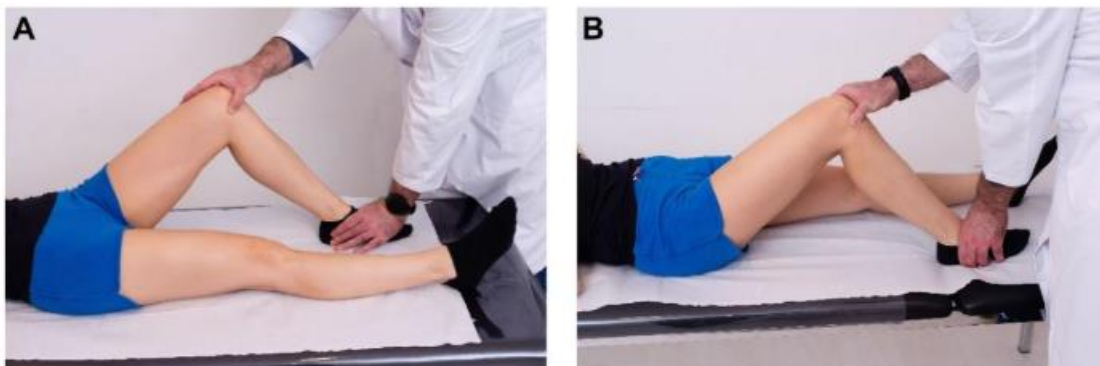


Slika 5. Apley test (A-kompresijski dio testa - položaj noge u vanjskoj rotaciji pri testiranju ozljede medijalnog meniska; B-kompresijski dio testa - položaj noge u unutarnjoj rotaciji

pri testiranju ozljede lateralnog meniska; C-distrakcijski dio testa - položaj noge u vanjskoj rotaciji pri testiranju ozljede zglobne ovojnice i/ili ligamenata; D-distrakcijski dio testa - položaj noge u unutarnjoj rotaciji pri testiranju ozljede zglobne ovojnice i/ili ligamenata). Prema: Ocjena valjanosti kombinacije kliničkih testova u dijagnostici ozljede meniska Zagreb: Sveučilište u Zagrebu, Medicinski fakultet, 2021. Slika 10; str 21.

Test bolnosti zglobne pukotine na palpaciju

Test bolnosti zglobne pukotine na palpaciju je test u kojem bolesnik leži na stolu za pregled. Koljena su u fleksiji od 90°, a stopala na stolu (3). Ispitivač vrši pritisak na zglobnu pukotinu koljena svojim palcem, ukoliko se bolesnik požali na bol test se smatra pozitivnim (3)



Slika 6. Test bolnosti zglobne pukotine na palpaciju (A-položaj noge pri izvođenju testa bolnosti zglobne pukotine na palpaciju u položaju od 90° fleksije koljena i s palcem ispitivača u medijalnoj zglobnoj pukotini pri testiranju ozljede medijalnog meniska; B-položaj noge pri izvođenju testa bolnosti zglobne pukotine na palpaciju u položaju od 90° fleksije koljena i s palcem ispitivača u lateralnoj zglobnoj pukotini pri testiranju ozljede lateralnog meniska). Prema: Ocjena valjanosti kombinacije kliničkih testova u dijagnostici ozljede meniska Zagreb: Sveučilište u Zagrebu, Medicinski fakultet, 2021. Slika 20; str 37.

4.2. MAGNETSKA REZONANCIJA

Vrlo brzo nakon uvođenja u svakodnevnu primjenu MR postaje glavna radiološka metoda prikaza ozljede meniska. Značajne prednosti MR-a su što je ona neinvazivna, ne izlaže bolesnika ioniziranom zračenju, a može identificirati i oštećenja drugih struktura koljena. No, s druge strane valja imati na umu još uvijek visoku cijenu magnetske rezonance, kao i iskustvo i znanje radiologa koje uvelike može utjecati na točnost nalaza. Bitno je naglasiti da je klinički pregled temeljni dio dijagnostičke obrade bolesnika sa sumnjom na ozljedu meniska, MR se indicira tek nakon temeljne kliničke obrade, a najveću vrijednost ima kod slučaja nejasne kliničke slike i kod bolesnika koji uz ozljedu meniska imaju udruženu neku drugu ozljedu ili oštećenje koljena. Na MR-u analiziramo oblik meniska i intenzitet signala. Normalni menisci su na MR-u prikazani kao tamne strukture niskog intenziteta signala, a ovisno o presjeku, imaju trokutasti ili klinasti oblik (9). Kod puknuća meniska, sinovijalna tekućina prodire u menisk gdje zbog svog višeg intenziteta uzrokuje povećanje intenziteta signala (1). Međutim, važno je naglasiti da svako povišenje intenziteta signala meniska ne znači nužno i puknuće, jer neka druga stanja, poput očuvane obilnije vaskularizacije kod dječjeg meniska ili mikroidne degeneracije meniska, također mogu promijeniti intenzitet signala (9). Radiološka terminologija prepoznaje tri stupnja oštećenja meniska na temelju raspodjele povišenog intenziteta signala. Stupanj 0 označava potpuno zdrav menisk. Stupnjevi I i II ne dosežu gornju ili donju zglobnu površinu meniska, ali mogu ukazivati na degenerativne promjene. Stupanj III prolazi kroz gornju i/ili donju zglobnu površinu meniska, što upućuje na prisutnost pukotine (5) MR kriteriji za dijagnozu puknuća meniska uključuju linearno povišenje signala koje doseže površinu meniska te promjenu oblika meniska (9). Kada su oba kriterija ispunjena, dijagnoza puknuća meniska može se postaviti s visokim stupnjem sigurnosti temeljem MR nalaza. Osim što potvrđuje puknuće, MR omogućava i određivanje tipa i izgleda puknuća meniska, što je važno za daljnje planiranje liječenja (9).

5. OZLJEDE MENISKA

Nomenklaturu traumatskih i degenerativnih ozljeda meniska treba razlikovati na temelju njihove etiologije. Prema menisk konsenzus grupi europskog društva za sportsku traumatologiju, kirurgiju koljena i artroskopiju (eng. European Society of Sports Traumatology, Knee Surgery & Arthroscopy, u daljnjem tekstu ESSKA) traumatska ozljeda meniska definirana je kao "puknuće meniska", što je povezano s ozljedom koljena i naglim početkom boli u koljenu, dok je "lezija meniska" degenerativno puknuće meniska obilježeno sporom progresijom degeneracije tkiva bez anamneze akutne traume (10). Traumatsku i degenerativnu ozljedu meniska potrebno je razlikovati zbog osnovnih razlika u optimalnom liječenju (10).

Glavne vrste pukotina meniska su vertikalne pukotine, koje mogu biti longitudinalne i radijalne te horizontalne pukotine i ozljede korijena meniska. Traumatske ozljede meniska najčešće se prezentiraju kao vertikalne pukotine i ozljede korijena meniska. Kod vertikalnih pukotina razlikujemo podskupinu longitudinalnih, u koje spada „bucket handle“ ozljeda, te radijalnih pukotina koje uključuju flap pukotine (10). Nasuprot tome, horizontalne lezije se ne smatraju traumatskim pukotinama meniska zbog njihove degenerativne prirode, čak i kada se pojave kod mlađih bolesnika (10). Te lezije spadaju pod degenerativne ozljede, nastaju zbog ponavljajuće mikrotraume i degeneracije tkiva, uz osteoartritis ili bez njega (10).

Postoji rasprava o tome trebaju li se ramp pukotine meniska smatrati traumatskim ozljedama meniska. Kako se one pojavljuju na ligamentnoj vezi između stražnjeg roga medijalnog meniska i tibijalnog platoa i ne utječu na samo tkivo meniska, ESSKA meniskus konsenzus grupa ih nije svrstala u prave pukotine meniska (10).

5.1. TRAUMATSKA OZLJEDA

Traumatska ozljeda meniska značajna je ozljeda koljena uzrokovana akutnom traumom. Može se pojaviti samostalno, no u većini slučajeva je udružena s ozljedama ligamenata koljena (10). Najčešće nastaje kod sportske ozljede, padova ili izravnih udarca u koljeno, što uzrokuje naglo uvrtnje ili hiperfleksiju zgloba (11). Ozljede meniska povezane s traumom češće su kod osoba mlađih od 30 godina, pri čemu sportovi poput nogometa, atletike i skijanja predstavljaju veći rizik za traumatsku ozljedu (12).

Traumatske ozljede meniska manifestiraju se specifičnim simptomima poput boli i osjetljivosti duž zglobnih pukotina, te preskoka tijekom aktivnosti (13). Kod rupture korijena meniska bolesnici mogu također osjetiti osjećaj zapinjanja ili zaključavanja koljena (12). Rana dijagnoza traumatskih ozljeda meniska pomoću kliničkog pregleda i MR-a, od ključne je važnosti za učinkovito liječenje (11). Ovisno o obrascu traumatske ozljede meniska i njegovoj težini bira se metoda liječenja.

Kako je već spomenuto, puknuće korijena meniska i vertikalne pukotine najčešći su oblici pukotina kod traumatske ozljede (10). Kod pukotina korijena meniska riječ je o biomehanički nepovoljnim puknućima te se preporuča šivanje meniska kod bolesnika koji nemaju osteoartrične promjene (1). Kod vertikalnih pukotina, linija pukotine je okomita na plato tibije i prati smjer cirkumferentnih kolagenih vlakana (1). Ove pukotine dijelimo na radijalne i longitudinalne. Radijalna pukotina meniska najčešći je oblik puknuća meniska u svakodnevnom životu. Obično se javlja u avaskularnom dijelu meniska, što otežava cijeljenje bez medicinske intervencije. Radijalne pukotine moraju se ozbiljno shvatiti jer mogu u potpunosti onesposobiti menisk i otežati njegovo liječenje. Pod radijalne pukotine spada i „flap“ pukotina, također poznata kao i pukotina u obliku papagajskog kljuna (11). Kod flap pukotine dio meniska preklapa se sam preko sebe, stvarajući strukturu nalik režnju unutar zgloba koljena. Pukotine koje se razvijaju duž kružne zakrivljenosti meniska nazivamo longitudinalne pukotine. Često se nalazi kod bolesnika sa kroničnim nedostatkom LCA-a (11). Longitudinalne pukotine meniska ocjenjuju se prema dva ključna kriterija. Prvi je stabilnost ili nestabilnost meniska, a drugi

lokacija lezije, zahvaća li vaskulariziranu ili nevaskulariziranu zonu, što utječe na cijeljenje. Poseban oblik longitudinalne pukotine predstavlja tzv. „bucket handle” pukotina, gdje dolazi do potpunog uzdužnog razdvajanja meniska koji poprima oblik drške na košarici (1).

5.2. DEGENERATIVNA OZLJEDA

Degenerativna ozljeda meniska nastaje postepeno kroz dulji niz godina zbog potrošnje zgloba koljena. Degenerativne ozljede meniska se definiraju kao lezije koje se javljaju bez anamnestičkog podatka o traumi koljena kod bolesnika starijih od 35 godina (14). Česta je u općoj populaciji, a učestalost raste s dobi dosežući 50% kod sedamdesetogodišnjaka (15). Možemo ju razmatrati kao pokazatelja povećanog rizika za razvoj osteoartritisa ili kao dio dijagnoze osteoartritisa, degenerativnog procesa unutar koljena. Sa godinama razina vaskularizacije unutar meniska opada. Zbog toga, degenerativne ozljede meniska ne mogu same od sebe zacijeliti (11).

Nastup simptoma obično je postupan, a prema izgledu degenerativna puknuća su najčešće horizontalna ili kompleksna (1). Horizontalne pukotine meniska usporedne su sa platoom tibije, te dijele menisk na gornji i donji fragment (11). Više od 60% degenerativnih lezija je asimptomatsko, a simptomi povezani s degenerativnom lezijom ne znače nužno da je lezija i uzrok simptoma (15). Simptomi koji se mogu javiti su bol u koljenu, posebno duž zglobne pukotine, koja se može pogoršati tijekom aktivnosti ili nakon dugotrajnog stajanja, otekline ili ukočenost koljena, naročito nakon tjelesnog napora ili dužih razdoblja neaktivnosti, te poteškoće pri potpunom ispružanju i savijanju koljena (11).

Za postavljanje dijagnoze potrebno je uzeti anamnezu, napraviti klinički pregled i rendgen sliku koljena. Rendgen koljena se obavezno izvodi u stojećem položaju bolesnika, a prvenstveno služi za procjenu stupnja osteoartritisa. MR se ne koristi kao prva linija dijagnostike kod starijih osoba s bolnim koljenom. MR se koristi samo kod specifičnih

slučajeva sa perzistentnim simptomima ili zbog potrebe planiranja operacijskog liječenja (15).

Degenerativne ozljede meniska ne zahtijevaju nužno kiruršku intervenciju. Istraživanja su pokazala prednost konzervativnog odnosno neoperacijskog liječenja u odnosu na artroskopsku djelomičnu meniscektomiju (u daljnjem tekstu ADM) (14). Kirurško liječenje obično se razmatra kada su iscrpljeni oblici neoperacijskog liječenja, a simptomi i dalje traju, osobito u slučajevima mehaničkih simptoma poput zaključavanja i zapinjanja koljena te uporne boli koja ne reagira na konzervativne mjere (16).

6. LIJEČENJE

Tip ozljede meniska i mehanizam njegovog nastanka igraju važnu ulogu u odabiru metode liječenja. Kod traumatskih ozljeda preporučuje se operacijsko zbrinjavanje, koje može biti ili ADM ili šivanje meniska, dok se konzervativno liječenje preporuča za degenerativna puknuća (1). Također, prognozu određuje i mjesto puknuća s obzirom na vaskularizacijske zone meniska. Periferna puknuća, smještena u crvenoj zoni, imati će bolji potencijal za cijeljenje. Ako ne zacijeli sam, šivanje meniska u toj zoni ima veliku vjerojatnost uspješnog oporavka. Kod crveno-bijele zone manji su uspjesi, a kod bijele zone se ni ne preporuča šivanje meniska. Ipak, iznimka od ovog pravila su mlađi bolesnici. Kod njih se preporuča šivanja meniska i kod puknuća koja dopiru do avaskularnih zona, a uspješnost šivanja u crveno-bijeloj i bijeloj zoni kod mlađih bolesnika iznosi 75% (1).

6.1. NEOPERACIJSKO LIJEČENJE

Neoperacijsko liječenje smatra se mjerom koja se uglavnom koristi za degenerativne ozljede meniska, a uključuje fizikalnu terapiju, upotrebu nesteroidnih protuupalnih lijekova

(engl. nonsteroidal anti-inflammatory drugs, u daljnjem tekstu NSAID) te ponekad i intraartikularnu aplikaciju lijekova (1). Također, kod bolesnika s prekomjernom tjelesnom masom preporučuje se redukcija iste. Smanjenje tjelesne mase smanjuje pritisak na zglob koljena, što može pomoći u smanjenju boli i poboljšanju funkcije zgloba (17). Osim degenerativnih ozljeda, neke traumatske ozljede meniska moguće je također zbrinuti konzervativnim liječenjem, npr. manja vertikalna puknuća meniska u dječjoj dobi mogu spontano zacijeliti bez operacijske intervencije, uz poštedu od aktivnosti i sa provođenjem fizikalne terapije (1).

Fizikalna terapija ima ključnu ulogu u liječenju puknuća meniska kod osoba starije dobi, pružajući liječenje koje može biti korisno prije razmatranja o kirurškom liječenju poput ADM-a (18). Za jednostavne traumatske ili degenerativne ozljede preporučuje se konzervativno liječenje u trajanju od minimalno četiri do šest tjedana (19). Vježbe jačanja mišića kvadricepsa, koje se izvode tri puta tjedno tijekom deset tjedana, mogu poboljšati funkciju koljena za 35% kod bolesnika s puknućem meniska i osteoartritisom koljena (19). Osim toga, fizikalna terapija se pokazala kao učinkovita metoda dovodeći do značajnih poboljšanja u opsegu pokreta i smanjenu bolova u koljenu (20). Istraživanja koja uspoređuju fizikalnu terapiju i ADM za degenerativne ozljede meniska kod bolesnika starijih od 45 godina pokazala su da je fizikalna terapija jednako učinkovita u poboljšanju funkcije koljena (21). Cilj fizikalne terapije je poboljšati opseg pokreta, stabilnost i funkcionalnu sposobnost koljena, što u konačnici doprinosi uspješnom oporavku ozljeda meniska (21).

NSAID se često koriste za ublažavanje boli i upale kod ozljeda meniska. Djeluju na način da inhibiraju enzime uključene u upalni proces, kao što su ciklooksigenaze (u daljnjem tekstu COX) (14). Blokiranjem tih enzima, NSAID-i smanjuju stvaranje prostaglandina, kemijskih spojeva u tijelu koji potiču upalu i bol (14). Terapija NSAID-ima dovodi do ublažavanja simptoma, ali ne rješava strukturno oštećenje meniska, te se stoga obično koristi kao dopuna drugim konzervativnim mjerama poput fizikalne terapije. Ključno je slijediti preporučene doze i trajanje terapije NSAID-ima jer dugotrajna uporaba ili visoke doze mogu uzrokovati nuspojave poput gastrointestinalnih problema ili oštećenja bubrega (14).

Intraartikularna primjena podrazumijeva direktnu primjenu lijekova u zglobni prostor. Najčešće se primjenjuju kod bolesnika s degenerativnim puknućem meniska i udruženim osteoartritisom. Ovaj način primjene lijekova omogućuje ciljano liječenje zahvaćenog područja i pruža lokalno olakšanje od boli i upale povezane s puknućem meniska (17). Lijekovi koji se primjenjuju intraartikularno za stanja poput puknuća meniska uključuju kortikosteroide, hijaluronsku kiselinu i plazmu bogatu trombocitima (eng. *platelet riched plasma*, u daljnjem tekstu PRP) (14). U tijeku su i istraživanja o intraartikularnoj primjeni mezenhimalnih matičnih stanica kod bolesnika s puknućem meniska, no ta istraživanja su još u početnim fazama, uglavnom ograničena na *in vitro* i pokuse na životinjama (22). Kortikosteroidi pomažu smanjiti upalu i bol u zglobu tako što umanjuju imunološki odgovor (14). U istraživanju Wilderman i sur. Iz 2019. godine, injekcije kortikosteroida usmjerene na menisk pod kontrolom ultrazvuka pokazale su značajno olakšanje boli koja traje prosječno 5,68 tjedana (23). Intraartikularna aplikacija hijaluronske kiseline još je jedna opcija lijeka koja se može unijeti u zglob kako bi poboljšala podmazivanje i smanjila bol kod osoba s degenerativnom ozljedom meniska (17). Terapija PRP-om koristi koncentriranu krv bolesnika kako bi potaknula zacjeljivanje i obnovu tkiva u zglobu (14). Mnoga istraživanja su istaknula učinkovitost injekcija PRP-a u poboljšanju funkcionalnosti zgloba i smanjenju boli kod bolesnika s traumatskim ozljedama meniska. Jedno takvo istraživanje proveli su 2022. godine Bondariev i sur. kod bolesnika s traumatskom ozljedom meniska, uspoređujući efikasnost injekcija PRP-a, terapiju NSAID uz fizikalnu terapiju i ADM (24). Rezultati njihovog istraživanja pokazuju da je primjena PRP-a učinkovita za poboljšanje funkcije zgloba i značajno smanjuje bol kako u kratkoročnom razdoblju, do 3 mjeseca, tako i u dugoročnom, do 3 godine (24). NSAID i fizikalna terapija pokazale su malu efikasnost i nisu bile uspješne u smanjenju boli i u kratkoročnom i dugoročnom razdoblju (24). Inicijalno ADM dovodila je do smanjenja boli i zadovoljavajuće obnove funkcionalnog statusa unutar jedne godine (24). Međutim, simptomi boli i funkcionalna ograničenja su se pogoršali u drugoj i trećoj godini.

Također, u istraživanju Guenoun i sur. Iz 2020. godine, intra-meniskalna primjena PRP-a direktno u degenerativne lezije pokazala se izvedivom, sigurnom i korisnom metodom

liječenja kod bolesnika s degenerativnim ozljedama meniska, što je rezultiralo poboljšanjem funkcije koljena i smanjenjem boli (25).

6.2. OPERACIJSKO LIJEČENJE

Godine 1885. Annandale je izveo prvu kiruršku rekonstrukciju meniska (19). Zbog nedostatka razumijevanja ključne uloge meniska, sve do 1970-ih smatralo se da je totalna meniscektomija najbolji način liječenja ozljeda meniska (19). Međutim, pokazalo se da s vremenom kod bolesnika kod kojih je činjena meniscektomija dolazi do suženja zglobnog prostora, što dovodi do degenerativnih promjena (19). Osamdesetih godina prošlog stoljeća istraživanja su potvrdila da menisk igra ključnu ulogu u prijenosu opterećenja te da njegovo uklanjanje uzrokuje nestabilnost koljena i osteoartritis (19). Zbog toga su očuvanje i popravak meniska postali fokus ortopedskih istraživanja koja su značajno napredovala u posljednjih nekoliko desetljeća. Operacijski zahvat se preferira kod prisutnosti pukotine u crvenoj zoni meniska, kod kompleksnih i opsežnih pukotina većih od 1 cm, akutnih puknuća koja su se dogodila u posljednjih 6 tjedana, osoba mlađih od 40 godina s dobrim općim zdravljem te kod istovremene ozljede prednjeg križnog ligamenta (19).

Meniscektomija se može izvesti otvoreno ili artroskopski, potpuno ili djelomično. Prvu artroskopsku meniscektomiju izveo je Masakij Watanabe, takozvani "otac" artroskopije (26). Totalna meniscektomija dovodi do razvoja ranog osteoartritisa i neuspješnih dugoročnih kliničkih rezultata (26). Danas se, iz tog razloga, totalna meniscektomija gotovo nikada ne izvodi, niti preporučuje kao primarni postupak za ozljede meniska (26). Puno češće se izvodi ADM jer je minimalno invazivna, povezana s kraćim vremenom oporavka i nižom stopom morbiditeta (18). Indikacije za ADM uključuju radijalne pukotine meniska u bijeloj, avaskularnoj, zoni i degenerativna puknuća meniska koje ne reagiraju na konzervativno liječenje (18). Cilj ADM-a je ukloniti odlomljeni dio meniska koji uzrokuje mehaničke probleme i očuvati periferni rub meniska koji je ključan za biomehaniku koljena (1). Ova metoda smatra se poštednom i učinkovitom, i zbog toga se još uvijek najčešće

koristi za liječenje ozljeda meniska (1). Međutim, čak i ovaj minimalno invazivni postupak može dugoročno ubrzati razvoj osteoartritis koljena zbog promjena u biomehanici i povećanog pritiska na zglobnu hrskavicu (1). Prema literaturi, deset godina nakon ADM-a prevalencija simptomatskog osteoartritis koljena iznosi 12% (1). Loši ishodi ADM-a povezani su s čimbenicima poput pretilosti, ženskog spola i uznapredovalog osteoartritis (18). Važno je napomenuti da se nakon ADM-a degenerativne promjene hrskavice pojavljuju u svim dijelovima koljena, a ne samo u operiranom području, i to već dvije godine nakon zahvata (1). Također, sam postupak ADM-a uzrokuje znatno veće povećanje opterećenja na zglobnu hrskavicu u usporedbi s opterećenjem koje uzrokuje puknuće meniska (1). Stoga, prema trenutnim smjernicama, ADM se preporučuje samo kod odabranih bolesnika s nepopravljivim pukotinama meniska i onih s mehaničkim simptomima koji traju dulje od tri mjeseca (18). Sihvonen i suradnici 2013. godine proveli su multicentrično randomizirano istraživanje koje je obuhvaćalo bolesnike s degenerativnim puknućem meniska, ali bez znakova osteoartritis koljena te su uspoređivali rezultate liječenja ADM-a i lažne kirurške intervencije (kod bolesnika je činjena artroskopija, ali bez samog zahvata na menisku) (27). Pokazalo se da ADM nije bila bolja od lažne kirurške intervencije u pogledu ishoda tijekom praćenja u periodu od 12 mjeseci (27). Iako su obje skupine imale značajno poboljšanje u svim glavnim ishodima, bolesnici koji su podvrgnuti ADM-u nisu pokazali veće poboljšanje u usporedbi s onima koji su podvrgnuti lažnoj operaciji (27). Kroz godine, klinička istraživanja su pokazala da bolesnici s degenerativnim puknućem meniska i osteoartritisom koljena koji su podvrgnuti ADM-u često imaju veće šanse za povrat simptoma i manju razinu zadovoljstva u usporedbi s bolesnicima koji su imali traumatsku puknuće te bili podvrgnuti ADM-u (18). Izbor optimalnog načina liječenja puknuća meniska još uvijek je kontroverzan zbog nedostatka dokaza koji izravno uspoređuju različite opcije liječenja (18). Međutim, važno je detaljno procijeniti nekoliko čimbenika, kao što su dob bolesnika, pridružene bolesti, simptomi i obilježja samog puknuća, kako bi se odredilo najprikladnije liječenje (18).

Prvo artroskopsko šivanje meniska izveo je 1969. godine Hirosho Ikeuchi (26). Trenutno postoje tri glavne tehnike artroskopskog šivanja meniska: inside-out („iznutra – van”),

outside-in („izvana – unutra”) te all-inside („sve – iznutra”) (26). Tehnika inside-out smatra se zlatnim standardom u popravku meniska (19). Kod ove tehnike, šavovi se provlače pomoću posebno izrađenih artroskopskih cjevčica iznutra prema van u područje izvan zglobne kapsule kroz ekstraartikularni rez, nakon čega se čvor fiksira preko zglobne kapsule (19). Ova tehnika je prikladna za šivanje puknuća središnjeg dijela, odnosno tijela meniska (1). Postoji rizik od oštećenja živaca, poput medijalnog živca, *n. saphenusa* i lateralnog *n. peroneusa*, tijekom izvođenja ove operacije (1). Tehnika outside-in najjeftinija je od navedenih metoda i najčešće se koristi za šivanje puknuća prednjeg roga meniska (19). U ovoj tehnici, šavovi se provlače kroz dvije prethodno umetnute spinalne igle od ruba meniska do tijela meniska, prelazeći preko pukotine meniska (26). Krajevi ovih šavova zatim se vežu za kapsulu (26). All-inside tehnika šivanja meniska izvodi se potpuno intraartikularno bez potrebe za dodatnim kožnim rezovima (1). Ova tehnika je posebno prikladna za šivanje puknuća stražnjeg roga meniska, ali je također i najskuplja metoda šivanja zbog upotrebe specifičnih implantata (1). Unatoč tome što artroskopske tehnike imaju za cilj smanjiti rizik od neurovaskularnih oštećenja, nenamjerno oštećenje može se još uvijek dogoditi u svim navedenim tehnikama (19). Prije postavljanja šava važno je potaknuti procese revaskularizacije i cijeljenja meniska osvježavanjem rubova puknuća, što se obično izvodi trepanacijom pomoću igle ili artroskopskim raspatorijem (1). Ozljede koje su najpogodnije za šivanje su akutne, traumatske ozljede smještene u perifernoj, dobro vaskulariziranoj crvenoj zoni, posebno longitudinalna puknuća (26). Proširene indikacije za šivanje meniska su horizontalne pukotine kod mladih sportaša, ozljede korijena meniska, ramp pukotine, radijalne pukotine te ozljede u crveno-bijeloj zoni (26). Važno je napomenuti da operacije šivanja meniska imaju nešto viši postotak reoperacija u usporedbi s ADM-om (1). U kratkoročnom praćenju do 4 godine, ukupni postotak reoperacija nakon ADM-a iznosi 1,4%, dok je nakon šivanja meniska 16,5% (1). Iako šivanja meniska imaju višu stopu reoperacija u usporedbi s ADM-om, oni rezultiraju boljim dugoročnim funkcionalnim ishodom, boljom razinom aktivnosti i nižom stopom neuspjeha (26).

7. ZAKLJUČAK

U ovom radu uspoređene su metode neoperacijskog i operacijskog liječenja ozljede meniska koljena. Analiza je pokazala da obje metode imaju svoje prednosti i nedostatke. Neoperacijsko liječenje smatra se mjerom koja se uglavnom koristi za degenerativne ozljede meniska, a uključuje fizikalnu terapiju, upotrebu NSAID te ponekad i intraartikularnu aplikaciju lijekova. S druge strane operacijski zahvat se preferira kod prisutnosti pukotine u crvenoj zoni meniska, pojave složenih i opsežnih pukotina većih od 1 cm, akutnih puknuća koja su se dogodila u posljednjih 6 tjedana, osoba mlađih od 40 godina s općim dobrim zdravljem te kod istovremene ozljede prednjeg križnog ligamenta. Dakle, kod traumatskih ozljeda se preporučuje operacijsko zbrinjavanje, koje može biti ili artroskopska meniscektomija ili šivanje meniska, dok se konzervativno liječenje preporuča za degenerativna puknuća. Iako šivanja meniska imaju višu stopu reoperacija u usporedbi s ADM-om, oni rezultiraju boljim dugoročnim funkcionalnim ishodom i boljom razinom. Artroskopska djelomična meniscektomija, iako češće korištena zbog tehničke jednostavnosti i kraćeg vremena oporavka, može rezultirati lošijim dugoročnim ishodom. Stoga je ključno individualizirati pristup liječenju, uzimajući u obzir specifične karakteristike ozljede i potrebe bolesnika. Daljnja istraživanja i razvoj novih tehnika i materijala mogu doprinijeti boljoj uspješnosti liječenja ozljeda meniska, smanjenju stope komplikacija i poboljšanju kvalitete života bolesnika.

8. ZAHVALE

Voljela bih zahvaliti svom mentoru dr. sc. Alanu Mahniku na vodstvu i potpori tijekom pisanja ovog diplomskog rada. Želim izraziti duboku zahvalnost svojoj obitelji i prijateljima za njihovu neizmjernu podršku tijekom mog studiranja i posebno za vrijeme pisanja mog diplomskog rada. Također, želim izraziti svoju zahvalnost Medicinskom fakultetu u Zagrebu.

9. LITERATURA

1. Jelić M, Vlaić J, Josipović M, Serdar J. Different approach in meniscal lesion management – Save the meniscus. *Liječ Vjesn* 2021;143:51-62
2. Chhabra A, Elliott CC, Miller MD. Normal Anatomy and Biomechanics of the Knee. *Sports Med Arthrosc Rev.* 2001;9:166–77.
3. Mahnik A. Ocjena valjanosti kombinacije kliničkih testova u dijagnostici ozljede meniska. Zagreb: Medicinski fakultet Sveučilišta u Zagrebu; 2021.
4. Križan Z. Kompendij anatomije čovjeka. 3. Herak M, Runje V, editors. Zagreb: Školska knjiga; 1997.
5. Fox AJS, Wanivenhaus F, Burge AJ, Warren RF, Rodeo SA. The human meniscus: A review of anatomy, function, injury, and advances in treatment. *Clinical Anatomy.* 2015;28:269–87.
6. Hassebrock JD, Gulbrandsen MT, Asprey WL, Makovicka JL, Chhabra A. Knee Ligament Anatomy and Biomechanics. *Sports Med Arthrosc Rev.* 2020;28:80–6.
7. Chahla J, Dean CS, Moatshe G, Mitchell JJ, Cram TR, Yacuzzi C, et al. Meniscal Ramp Lesions. *Orthop J Sports Med.* 2016;4.
8. Kusayama T, Harner CD, Carlin GJ, Xerogeanes JW, Smith BA. Anatomical and biomechanical characteristics of human menisocofemoral ligaments. *Knee Surgery, Sports Traumatology, Arthroscopy.* 1994;2:234–7.
9. Nguyen JC, De Smet AA, Graf BK, Rosas HG. MR Imaging–based Diagnosis and Classification of Meniscal Tears. *RadioGraphics.* 2014;34:981–99.
10. Kopf S, Beaufils P, Hirschmann MT, Rotigliano N, Ollivier M, Pereira H, et al. Management of traumatic meniscus tears: the 2019 ESSKA meniscus consensus. *Knee Surgery, Sports Traumatology, Arthroscopy.* 2020;28:1177–94.

11. Zhang M. Classification, Risk Factors, Diagnoses, and Examination for Six-Type Meniscus Tears. *Highlights in Science, Engineering and Technology*. 2022;8:454–62.
12. Wesdorp MA, Eijgenraam SM, Meuffels DE, Bierma-Zeinstra SMA, Kleinrensink GJ, Bastiaansen-Jenniskens YM, et al. Traumatic Meniscal Tears Are Associated With Meniscal Degeneration. *Am J Sports Med*. 2020;48:2345–52.
13. Chahla J, LaPrade RF. Meniscal Root Tears. *Arthroscopy: The Journal of Arthroscopic & Related Surgery*. 2019;35:1304–5.
14. Ozeki N, Koga H, Sekiya I. Degenerative Meniscus in Knee Osteoarthritis: From Pathology to Treatment. *Life*. 2022;12:603.
15. Beaufils P, Pujol N. Management of traumatic meniscal tear and degenerative meniscal lesions. Save the meniscus. *Orthopaedics & Traumatology: Surgery & Research*. 2017;103:237–44.
16. Weiss CB, Lundberg M, Hamberg P, DeHaven KE, Gillquist J. Non-operative treatment of meniscal tears. *J Bone Joint Surg Am*. 1989;71:811–22.
17. Akkawi I, Draghetti M, Zmerly H. Degenerative meniscal lesions: Conservative versus surgical management. *Acta Biomed*. 2022;92:e2021354.
18. McHugh CG, Opare-Addo MB, Collins JE, Jones MH, Selzer F, Losina E, et al. Treatment of the syndrome of knee pain and meniscal tear in middle-aged and older persons: A narrative review. *Osteoarthr Cartil Open*. 2022;4.
19. Luvsannyam E, Jain MS, Leitao AR, Maikawa N, Leitao AE. Meniscus Tear: Pathology, Incidence, and Management. *Cureus*. 2022.
20. MacFarlane LA, Yang H, Collins JE, Brophy RH, Cole BJ, Spindler KP, et al. Association Between Baseline Meniscal Symptoms and Outcomes of Operative and Nonoperative Treatment of Meniscal Tear in Patients With Osteoarthritis. *Arthritis Care Res (Hoboken)*. 2022;74:1384–90.

21. Adrianus V. Changing our treatment of degenerative meniscal tears. Utrecht University; 2020.
22. Ding G, Du J, Hu X, Ao Y. Mesenchymal Stem Cells From Different Sources in Meniscus Repair and Regeneration. *Front Bioeng Biotechnol.* 2022;10:796367.
23. Wilderman I, Berkovich R, Meaney C, Kleiner O, Perelman V. Meniscus-Targeted Injections for Chronic Knee Pain Due to Meniscal Tears or Degenerative Fraying: A Retrospective Study. *J Ultrasound Med.* 2019;38:2853–9.
24. Bondariev G, Strafun SS, Holiuk YeL, Saulenko KO, Darovsky O, Syvak AV. Comparative analysis of the use of L-PRP/L-PCP injections, arthroscopic partial resection and nonsteroidal anti-inflammatory drugs in the treatment of the meniscus tears. *Cell and Organ Transplantation.* 2022;10.
25. Guenoun D, Magalon J, de Torquemada I, Vandeville C, Sabatier F, Champsaur P, et al. Treatment of degenerative meniscal tear with intrameniscal injection of platelets rich plasma. *Diagn Interv Imaging.* 2020;101:169–76.
26. Doral MN, Bilge O, Huri G, Turhan E, Verdonk R. Modern treatment of meniscal tears. *EFORT Open Rev.* 2018;3:260–8.
27. Sihvonen R, Paavola M, Malmivaara A, Itälä A, Joukainen A, Nurmi H, et al. Arthroscopic partial meniscectomy versus sham surgery for a degenerative meniscal tear. *N Engl J Med.* 2013;369:2515–24.

10. ŽIVOTOPIS

Nina Špiljak-Vučinović rođena je 9.5.2000. godine, u Zagrebu. Pohađala je Osnovnu školu "Dr. Ivan Merz" u Zagrebu i nakon toga Opću VII gimnaziju. Upisuje Medicinski fakultet u Rijeci 2018. godine, sljedeće godine prebacuje se na Medicinski fakultet u Zagrebu. Bila je demonstrator na Katedri za kliničku propedeutiku u akademskoj godini 2023./2024. Aktivno se služi engleskim jezikom.