

# Izvanzglobni reumatizam u području koljena

---

**Fotez, Lucija**

**Master's thesis / Diplomski rad**

**2024**

*Degree Grantor / Ustanova koja je dodijelila akademski / stručni stupanj:* **University of Zagreb, School of Medicine / Sveučilište u Zagrebu, Medicinski fakultet**

*Permanent link / Trajna poveznica:* <https://um.nsk.hr/um:nbn:hr:105:706391>

*Rights / Prava:* [In copyright](#)/[Zaštićeno autorskim pravom.](#)

*Download date / Datum preuzimanja:* **2024-07-14**



*Repository / Repozitorij:*

[Dr Med - University of Zagreb School of Medicine Digital Repository](#)



**SVEUČILIŠTE U ZAGREBU  
MEDICINSKI FAKULTET**

**Lucija Fotez**

**Izvanzglobni reumatizam u području koljena**

**DIPLOMSKI RAD**



**Zagreb, 2024.**

Ovaj diplomski rad izrađen je na Klinici za reumatske bolesti i rehabilitaciju Kliničkog bolničkog centra Zagreb pod vodstvom prof. dr. sc. Porina Perića i predan je na ocjenu u akademskoj godini 2023./2024.

## **Popis kratica i objašnjenja**

ACL - prednji križni ligament (engl. anterior cruciate ligament)

AP – antero-posteriorno

cm – centimetar

engl. – engleski

ESWT - izvantjelesna terapija udarnim valom (engl. extracorporeal shock wave therapy)

ITB – iliotibijalni traktus (engl. iliotibial band)

ITBS – sindrom trenja iliotibijalnog traktusa (engl. iliotibial band syndrome)

lat. - latinski

LCL - lateralni kolateralni ligament (engl. lateral collateral ligament)

lig. – sveza (lat. ligamentum)

LL – latero-lateralno

m. – mišić (lat. musculus)

MCL - medijalni kolateralni ligament (engl. medial collateral ligament)

MR – magnetna rezonanca

npr. – na primjer

NSAID – nesteroidni protuupalni lijekovi (engl. non-steroidal anti-inflammatory drugs)

OA - osteoartritis

OSD – Osgood-Schlatterova bolest (engl. Osgood-Schlatter disease)

PCL - stražnji križni ligament (engl. posterior cruciate ligament)

PFPS – patelofemoralni bolni sindrom (engl. patellofemoral pain syndrome)

RA – reumatoidni artritis

RTG – rendgenska snimka

SLE – sistemski eritemski lupus

SpA – seronegativne spondiloartropatije

sur. - suradnici

UZV - ultrazvuk

VAS – vizualno-analoga skala

VISA-P – engl. Victorian Institute of Sport Assessment – patella

## SADRŽAJ

### SAŽETAK

### SUMMARY

<b>1. UVOD</b> .....	1
<b>2. FUNKCIONALNA ANATOMIJA KOLJENA</b> .....	2
2.1. Zglob koljena .....	2
2.2. Sveze .....	3
2.3. Mišići .....	5
2.4. Biomehanika.....	6
<b>3. IZVANZGLOBNI REUMATIZAM</b> .....	7
3.1. Izvanzglobni reumatizam koljena .....	9
3.1.1. Bol u području prednjeg dijela koljena .....	9
3.1.2. Skakačko koljeno .....	10
3.1.3. Plivačko koljeno .....	12
3.1.4. Sindrom trenja iliotibijalnog traktusa .....	13
3.1.5. Morbus Osgood-Schlatter.....	14
3.1.6. Sindrom sinovijalnih nabora .....	15
3.1.7. Burzitis u području koljena.....	16
<b>4. ZAKLJUČAK</b> .....	20
<b>5. ZAHVALE</b> .....	21
<b>6. LITERATURA</b> .....	22
<b>7. ŽIVOTOPIS</b> .....	25

## **SAŽETAK**

### **Izvanzglobni reumatizam u području koljena**

Lucija Fotez

Koljenski zglob najveći je i jedan od najsloženije građenih zglobova u ljudskom tijelu. Specifičan je po svojoj građi zglobnih tijela i razmještau sveza. Kretnje u zglobu omogućuju izvođenje različitih pokreta poput fleksije, ekstenzije i rotacije koje su važne u izvršavanju svakodnevnih, radnih i sportskih aktivnosti. Izvanzglobni reumatizam obuhvaća upalne i degenerativne promjene mekih tkiva oko zglobova, najčešće tetiva, enteza i burzi. Dijeli se na primarni (sindromi prenaprezanja) i sekundarni (uzrokovan sistemskim reumatskim bolestima, endokrinološkim poremećajima, tumorima ili nekim lijekovima). Zbog kompleksnosti anatomskih struktura u području koljenskog zgloba, često se pojavljuju mikrotraumatska kumulirana oštećenja koja nadvladavaju sposobnost reparacije tkiva dovodeći do pojave bolnih stanja i sindroma, najčešće zbog izvanzglobnog reumatizma. Najčešći entiteti izvanzglobnog reumatizma u području koljena su bol u prednjem dijelu koljena, skakačko i plivačko koljeno, sindrom trenja iliotibijalnog traktusa, Morbus Osgood-Schlatter, sindrom sinovijalnih nabora te burzitis. U kliničkoj slici dominira bol, a kasnije se pojavljuje palpatorna bolnost i otok zahvaćenih struktura. Klinička dijagnostika osnovna je i najvažnija dijagnostička metoda, a sastoji se od anamneze, fizikalnog pregleda te ispitivanja karakterističnih testova za pojedine sindrome. Radiološka dijagnostika, koja uključuje magnetnu rezonancu, dijagnostički ultrazvuk i rendgenske snimke, pomoćna je metoda dijagnosticiranja ukoliko postoje nejasnoće u dijagnozi. Liječenje izvanzglobnog reumatizma najčešće je neoperativno, a iznimno može biti potrebno kirurško liječenje. Program konzervativne terapije sastoji se od mirovanja, krioterapije bolnog područja, primjene nesteroidnih protuupalnih lijekova i fizikalne terapije.

**KLJUČNE RIJEČI:** burzitis, izvanzglobni reumatizam, koljeno, tendinitis

## **SUMMARY**

### **Extra-articular rheumatism of the knee**

Lucija Fotez

The knee joint is the largest and one of the most intricately structured joints in the human body. It is specific for the anatomy of its articular surfaces and the arrangement of ligaments. Movements at the joint enable various actions such as flexion, extension, and rotation, which are crucial for performing every day, working, and sports activities. Extra-articular rheumatism includes inflammatory and degenerative disorders of soft –tissues around the joint, most commonly tendons, enthesis and bursae. It can be primary (overuse syndromes) and secondary (caused by systemic rheumatic diseases, endocrine disorders, tumors, or certain medications). Due to the complexity of anatomical structures in the knee joint area, micro-traumatic cumulative injuries often occur, surpassing the tissue repair capacity, leading to painful conditions and syndromes, usually due to extra-articular rheumatism. The most common entities of extra-articular rheumatism in the knee area include anterior knee pain, jumper's knee, swimmer's knee, iliotibial band syndrome, Osgood-Schlatter disease, plica syndrome, and bursitis. Pain predominates in the clinical presentation, followed by palpable tenderness and swelling of the affected structures. Clinical diagnosis is the primary and most important diagnostic method, consisting of medical history, physical examination, and characteristic tests for individual syndromes. Radiological diagnostics, including magnetic resonance imaging, diagnostic ultrasound, and X-rays, are adjunctive diagnostic methods if there are uncertainties in the diagnosis. Treatment of extra-articular rheumatism is usually non-operative, and surgical treatment is only necessary for exceptional cases. The conservative therapy program consists of rest, cryotherapy of the painful area, application of non-steroidal anti-inflammatory drugs, and physical therapy.

**KEYWORDS:** bursitis, extra-articular rheumatism, knee, tendonitis



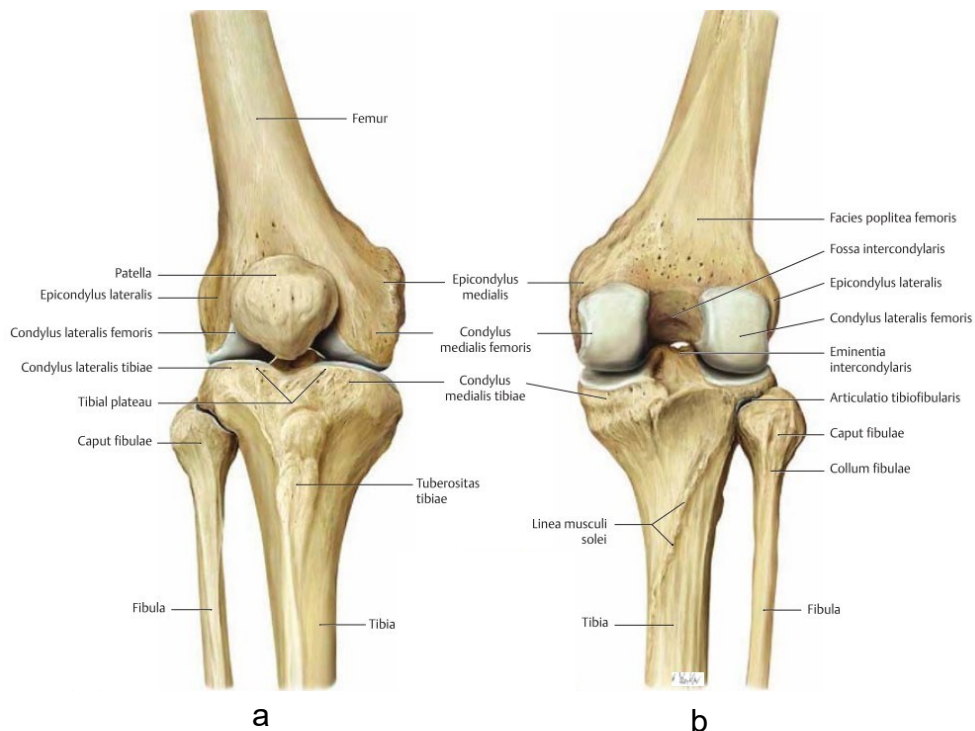
## 1. UVOD

Koljenski zglob najveći je i jedan od najsloženije građenih zglobova u ljudskom tijelu. Specifičan je po svojoj građi zglobnih tijela i razmješčaju sveza te ključan za stabilnost i pokretljivost donjeg ekstremiteta. Stabilnost mu pruža kombinacija statičkih i dinamičkih struktura koje zajedno djeluju kako bi spriječile prekomjerno kretanje ili nestabilnost, što je prisutno u različitim ozljedama koljena. Kretanje u zglobu omogućuju izvođenje različitih pokreta, poput fleksije, ekstenzije i rotacije, važnih u izvršavanju svakodnevnih, radnih i sportskih aktivnosti. Izvanzglobni reumatizam u području koljena često se susreće u kliničkoj praksi te može imati značajan utjecaj na kvalitetu života bolesnika. Važno je istaknuti da, unatoč specifičnoj anatomiji i biomehanici koljenskog zgloba, izvanzglobni reumatizam može utjecati na širok spektar struktura koje sudjeluju u održavanju integriteta i funkcionalnosti zgloba. Stoga je razumijevanje kompleksnosti ovog kliničkog entiteta od ključne važnosti za pravilnu dijagnozu i terapijske strategije, kako bi se postigao što bolji učinak na konačni ishod liječenja.

## 2. FUNKCIONALNA ANATOMIJA KOLJENA

### 2.1. Zglob koljena

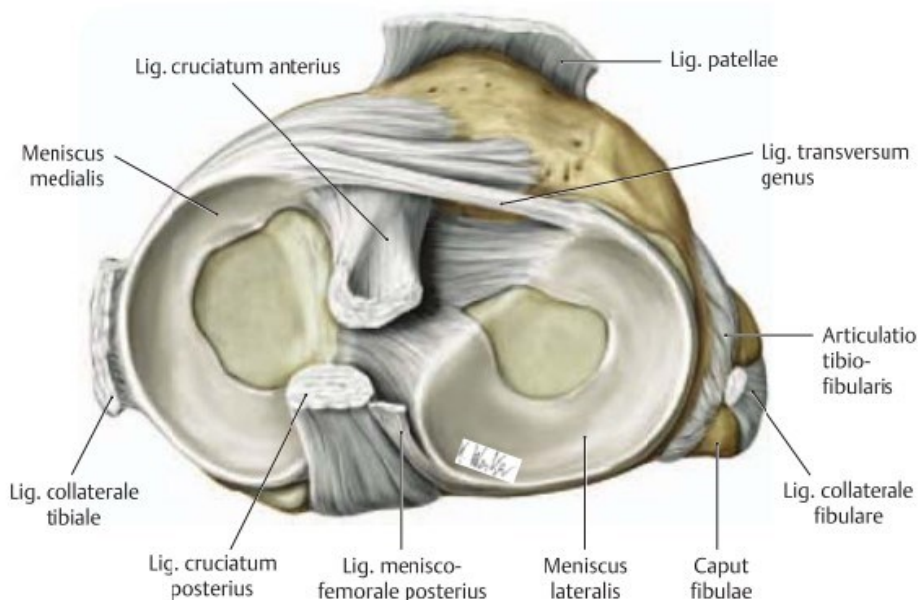
Koljenski je zglob najveći zglob u ljudskom tijelu, koji se ističe specifičnom građom zglobnih tijela i razmještajem sveza (1). Zglob koljena (lat. *articulatio genus*) čine tri kosti: femur, patela i tibija. Razlikujemo femoropatelarni zglob gdje su uzglobljeni patela i *facies patellaris femura*, te femorotibijalni zglob između medijalnih i lateralnih kondila femura i tibije. Femorotibijalni zglob prema vrsti je bikondilarni zglob koji se funkcijski opisuje kao *trochoginglymus*. Kondili femura divergiraju distalno i prema natrag, i pri tomu je lateralni kondil sprijeda širi nego straga, a medijalni kondil jednolike širine. U transverzalnoj su ravnini kondili zavijeni oko sagitalne osi. Patela je najveća sezamoidna kost u ljudskom tijelu te je ugrađena u tetivu *m. quadriceps femoris*. Na proksimalnom kraju tibije nalaze se medijalna i lateralna zglobna površina glave tibije. Medijalna je površina malo konkavna i uzglobljuje se s medijalnim kondilom femura, a lateralna površina je prema kranijalno lagano konveksna, što dovodi do loše kongruencije zglobnih tijela. Inkongurenciju zglobnih tijela izjednačuju menisci (2,3).



Slika 1. Zglob koljena, desno, pogled sprijeda (a) i straga (b). Prema: Gilroy i sur. (2009.): Atlas of Anatomy (4)

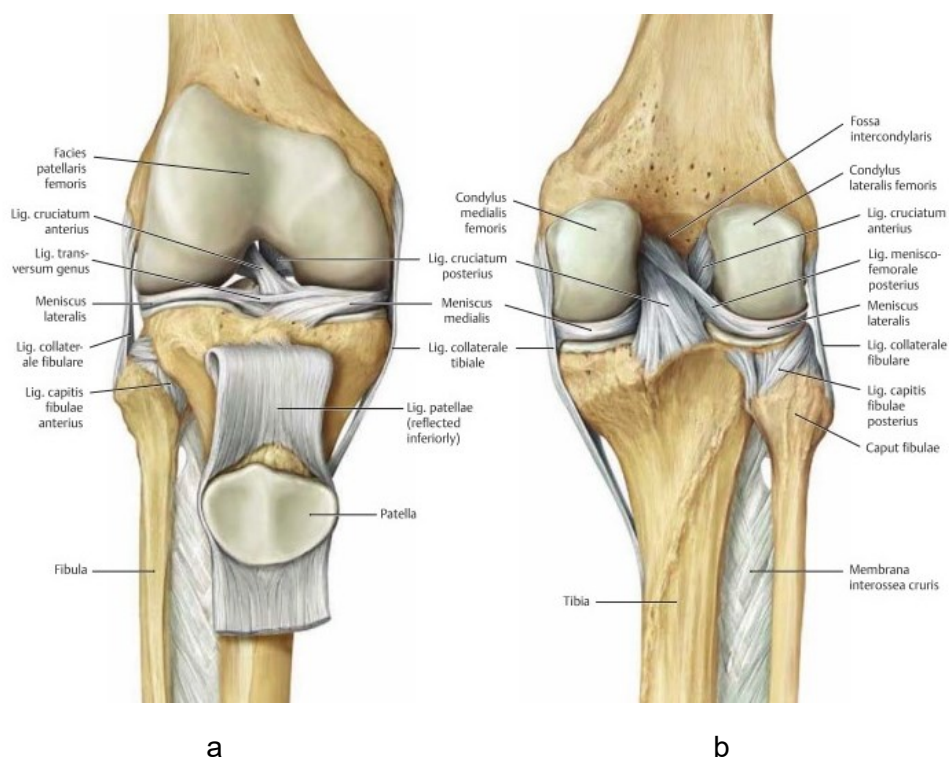
## 2.2. Sveze

Čvrstoću i stabilnost koljenskog zgloba, uz sveze koljenskog zgloba, osiguravaju i menisci. Menisci su hrskavične strukture umetnute između femura i tibije, te na taj način povećavaju zglobne površine i dopunjuju sukladnost zglobnih tijela (5). Medijalni menisk polumjesečastog je izgleda i srastao s medijalnim kolateralnim ligamentom (MCL), a pričvrсна mjesta su mu poprilično udaljena pa je mnogo manje gibljiv od lateralnog meniska. Pri rotaciji potkoljenice prema van medijalni se menisk najviše pomiče i napreže, a rasterećen je pri rotaciji prema unutra. Lateralni je menisk više okruglast i podjednako širok, a pričvrсна mjesta su mu vrlo blizu (3). Zbog veće pokretljivosti manje je opterećen pri kretnjama. Sprijeda oba meniska povezuje lig. transversum genus. Od stražnjeg roga lateralnog meniska polaze jedna ili dvije sveze, lig. meniscofemorale anterius (Wrisberg) ispred, i lig. meniscofemorale posterius (Humphrey) iza lig. cruciatum posterius, te se vežu na medijalni kondil femura (2).



Slika 2. Plato desne tibije s ligamentima. Prema: Gilroy i sur. (2009.): Atlas of Anatomy (4)

Ligamentarni aparat zgloba koljena čine tetiva m. kvadricepsa, lig. patellae s retinakulumom patellae mediale et laterale, lig. collaterale mediale (MCL), lig. collaterale laterale (LCL), skupina dorzalnih ligamenata kojoj pripadaju lig. popliteum obliquum i lig. popliteum arcuatum, te središnji ligamenti kojima pripadaju lig. cruciatum anterius (ACL) i lig. cruciatum posterius (PCL). MCL je medijalno pojačanje zglobne čahure koje se dijeli na prednji i stražnji dio. Prednji dio seže od medijalnog epikondila femura do medijalnog dijela tibije, a stražnji dio seže dorzalno prema medijalnom kondilu tibije. LCL leži ekstrakapsularno te se proteže od lateralnog epikondila femura do glavice fibule. Oba kolateralna ligamenta napeta su pri potpunoj ekstenziji, a opuštena pri fleksiji koljena. Lig. popliteum obliquum pojačava stražnji zid čahure, sudjeluje u kontroli vanjske rotacije potkoljenice i potpomaže ACL i PCL u sprječavanju prekomjerne ekstenzije koljena (5). Lig. popliteum arcuatum uz zglobnu čahuru pojačava njezin stražnji zid (2). ACL i PCL nalaze se topografski i funkcionalno u središtu koljena, intrakapsularno, no u vlastitoj sinovijalnoj ovojnici zglobne čahure. ACL straga je učvršćen za unutarnju površinu lateralnog kondila, te seže ukoso prema ventralno, kaudalno i medijalno do interkondilarnog dijela tibije (5). ACL se sastoji od tri svežnja: anteromedijalnog, intermedijarnog i posterolateralnog koji se razlikuju u tonusu tijekom kretanja koljenskog zgloba (2). Unutar ACL nalaze se inkapsulirana tjelešca koja predstavljaju mehanoreceptore s proprioceptivnom ulogom, te tako utječe na osjet položaja zgloba u prostoru, promjene tonusa ligamenata, osjet pokreta, ubrzanje ili pokretanje refleksnih odgovora mišića (6). PCL je deblji od ACL, a pruža se od unutarnje površine medijalnog kondila femura prema dorzalno, kaudalno i lateralno na area intercondylaris posterius tibiae (5). PCL čine dva svežnja vlakana: anterolateralni i posteromedijalni svežanj. Križni ligamenti osiguravaju zglob koljena u sve tri ravnine, prije svega u sagitalnoj ravnini (pomak tibije/femura naprijed-natrag), frontalnoj (pomak tibije lijevo-desno), ali i u horizontalnoj (rotacija tibije) ravnini.



Slika 3. Ligamentarni aparat koljena, pogled sprijeda (a) i straga (b). Prema: Gilroy i sur. (2009.): Atlas of Anatomy (4)

### 2.3. Mišići

Mišići u području koljenskog zgloba sekundarni su stabilizatori. Mišiće koji sudjeluju u pokretanju i stabiliziranju koljena možemo podijeliti u dvije skupine: prednju i stražnju. Prednju skupinu mišića predominantno čini m. quadriceps femoris koji se sastoji od četiri glave – m. rectus femoris, m. vastus lateralis, m. vastus medialis i m. vastus intermedius, te m. sartorius i m. tensor fasciae latae. Primarna funkcija prednje skupine mišića jest ekstenzija u zglobu koljena (7). Stražnja skupina mišića (engl. hamstrings) sastoji se od m. biceps femoris, m. semimembranosus te m. semitendinosus koji sudjeluju pri fleksiji u koljenskom zglobu, čineći oko 90% fleksijske snage u zglobu koljena, a u preostali postotak ubrajamo i m. sartorius i m. gracilis, koji su primarno mišići zgloba kuka gdje m. sartorius djeluje kao fleksor, a m. gracilis kao ekstenzor zgloba kuka. U unutarnjoj rotaciji koljena sudjeluju m. semitendinosus i m. semimembranosus te m. popliteus s lateralne strane. M. biceps femoris ostvaruje vanjsku

rotaciju koljenskog zgloba. M. gastrocnemius, osim što je fleksor i supinator u nožnom zglobu, djeluje i kao fleksor koljena (8).

## 2.4. Biomehanika

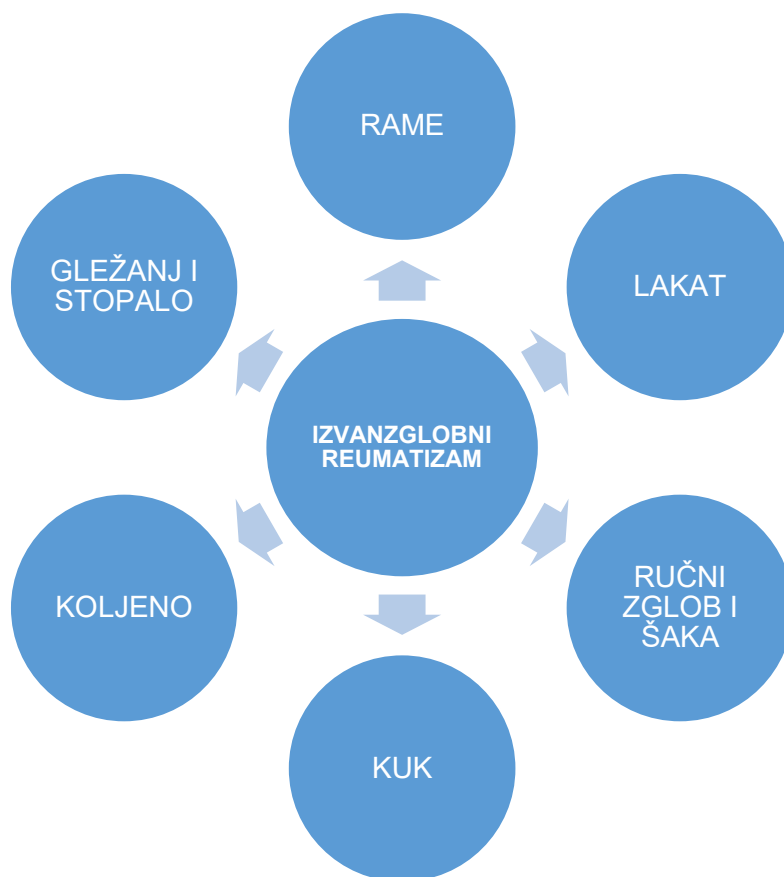U biomehanici zgloba koljena važnu ulogu imaju kolateralni i križni ligamenti. Kolateralni ligamenti ograničavaju varus i valgus položaj koljena pri ekstenziji od 0°. Križni ligamenti osiguravaju stalni kontakt zglobnih tijela, a pri ekstenziranom koljenu maksimalno su napeti. Kada je koljeno flektirano, pri unutarnjoj rotaciji, križni se ligamenti omataju jedan oko drugoga, dok su pri vanjskoj rotaciji međusobno paralelni. Prema tome potkoljenica se može rotirati više prema van, nego prema unutra. Menisci koljena značajno sudjeluju u prenošenju opterećenja s femura na tibiju te su od ključne važnosti u održavanju stabilnosti, posebice rotatorne stabilnosti koljena. Pri ekstenziji se menisci pomiču prema naprijed, a pri fleksiji prema natrag. U svim fazama pokreta jednakomjerno šire sinovijalnu tekućinu, smanjuju trenje i imaju važnu zadaću u zaštiti koljenske zglobne hrskavice. S obzirom na mehaniku, koljenski je zglob sastavljen od kutnog i obrtnog zgloba – trochoginglymus. Aktivna je ekstenzija u koljenu izvediva do položaja 0°, pasivno je moguća hiperekstenzija do 5°, a hiperekstenzija više od 15° je patološka. Aktivna fleksija u koljenskom zglobu izvediva je od položaja 0° do 135°, a pasivno se fleksija može povećati do krajnje granice od 160°. Raspon između 135° i 160° naziva se „mrtvim mišićnim prostorom“. Pri punoj ekstenziji koljena nemoguća je rotacija potkoljenice, a pri fleksiji od 90° moguća rotacija potkoljenice prema unutra je 10°, a prema van 40° (1).

### 3. IZVANZGLOBNI REUMATIZAM

U izvanzglobni reumatizam ubrajaju se upalni i degenerativni mišićno-koštani bolni sindromi ekstraskelernih i ekstraartikularnih struktura (9). Raznolikost kliničkih manifestacija prati terminološka različitost u literaturi, pa se često navode sinonimi "izvanzglobni reumatizam", "izvanzglobne reumatske bolesti", "ekstraartikularni reumatizam" i "reumatizam mekih česti" (10). Radi se o promjenama mekih tkiva, uglavnom vezivnog tkiva sustava za kretanje, a mogu biti zahvaćeni: tetive, ligamenti, fascije, mišići, aponeuroze, sluzne vreće, zglobne čahure, kao i perineuralno, supkutano vezivno i masno tkivo (9). Navedene strukture jednako su odgovorne za fiziološko funkcioniranje mišićno-koštanog sustava, kao i zglobovi i kosti. Često su izvor bolova i nelagode u aktivnostima svakodnevnog života bolesnika (11).

Prema patofiziološkim karakteristikama ova skupina reumatoloških bolesti izdvaja se od ostalih jer kod njih nalazimo kombinirane patofiziološke procese na mekim čestima - lokalizirane degenerativne promjene mekih tkiva, uz sekundarne karakteristike aseptične upale (10). Prema zahvaćenosti struktura izvanzglobni reumatizam klasificira se kao lokalizirani (tendinitis, burzitis, entezitis, fasciitis), regionalni (miofascijalni bolni sindrom, kompleksni regionalni bolni sindrom) i generalizirani (fibromijalgija, sindrom hiperomobilnosti) (9). Etiološki, izvanzglobni reumatizam može biti primarni i sekundarni. U primarni ubrajamo sindrome prenaprezanja, najčešće u smislu ponavljajuće fizičke aktivnosti, loše posture, lokaliziranog stresa (frikcija, vibracija) ili izlaganje niskoj temperaturi. Dakle, bazično se radi o prekomjernom i opetovanom opterećenju (sile istezanja, uvrtnja, pritiska i slično) koje nadjačavaju reparatorna svojstva tkiva. Stanju predisponiraju poremećena biomehanika, smanjena fleksibilnost mišića, umor mišića te nesrazmjer između snage i izdržljivosti određenih skupina mišića. Najčešći uzroci sekundarnog izvanzglobnog reumatizma su upalne reumatske bolesti (npr. SpA, RA), osteodegenerativne bolesti (npr. OA), sistemske bolesti vezivnog tkiva (npr. SLE) ili endokrinološke bolesti (npr. šećerna bolest), i ostali mogući uzroci kao što su infekcije, tumori ili neki lijekovi (npr. fluorokinolonski antibiotici) (9). Izvanzglobne manifestacije mogu biti dio kompleksnije kliničke slike upalnih reumatskih bolesti ili samostalni klinički entiteti.

Važno je poznavati razliku između sličnih, preklapajućih simptoma koji se mogu pojaviti kod izvanzglobnog reumatizma, kao i kod upalnih reumatskih oboljenja. U sklopu složenijih reumatskih zbivanja, liječeći osnovnu bolest, najčešće dovodimo do izlječenja i prateće izvanzglobne simptomatologije. Kada se radi o izoliranim, samostalnim kliničkim entitetima, tada je pristup tim bolestima značajno drugačiji te je usmjeren i na simptomatsko i na kauzalno liječenje, koje će dovesti do potpune funkcijske restitucije uz nestanak boli - najčešće vodećeg kliničkog simptoma kod takvih bolesnika (10).



Slika 4. Podjela izvanzglobnog reumatizma po anatomskim regijama. Preuzeto i prilagođeno prema: Grazio S (2013.): Najčešći klinički entiteti lokaliziranog izvanzglobnog reumatizma (dostupno na: <https://hrcak.srce.hr/123343>) (9)



### 3.1. Izvanzglobni reumatizam koljena

Koljeno je najopterećeniji zglob pri aktivnostima svakodnevnog života. Prema podacima iz literature, najčešće sportske ozljede su ozljede u području koljenskog zgloba. Uz akutne ozljede, gotovo jednako su zastupljeni i sindromi prenaprezanja. Razlog tomu je što koljeno sudjeluje u većini dinamičkih sportskih i svakodnevnih aktivnosti kao što su trčanje, skakanje, udaranje, čučanje, klečanje, penjanje, podizanje i nošenje tereta. Zbog kompleksnosti anatomskih struktura u području koljenskog zgloba često se pojavljuju mikrotraumatska kumulirana oštećenja i pojava bolnih sindroma u sklopu sindroma prenaprezanja (12).

#### 3.1.1. Bol u području prednjeg dijela koljena

Bol u području prednjeg dijela koljena jedna je od najčešćih tegoba kod fizički aktivnih osoba (13). Općenito kada se govori o boli u području prednjeg dijela koljena, najčešće se misli na patelofemoralni bolni sindrom (PFPS) koji nastaje zbog nekongruencije zgloba patele i femura, što može dovesti do hondromalacije i sinovitisa (13,14). Uzroci PFPS nisu samo strukture unutar i oko koljena, već su i neki čimbenici izvan koljena, kao što su slabost mišića natkoljenice i pojačana fizička aktivnost (15,16). Češće se pojavljuje kod osoba ženskog spola, kod osoba s dinamičkim valgus položajem koljena zbog slabosti abduktora kuka ili abnormalne everzije stražnjeg dijela stopala s pes pronatus valgusom (15,17).

Bolesnici se prezentiraju s različitim simptomima i kliničkim nalazima, a najčešće zbog boli, oticanja, nestabilnosti i narušene funkcije kretanja u koljenu (13,16). Bol se obično opisuje kao tupu, s povremenim oštrim epizodama, lokalizirana retropatelarno ili peripatelarno, posebno tijekom aktivnosti koje opterećuju patelofemoralni zglob poput penjanja stepenicama, čučanja i klečanja. "Znak kinematografa" je bol nakon dužeg sjedenja s flektiranim koljenima, koja se može pojaviti i nakon dugih vožnji automobilom, a smanjuje se ekstenzijom koljena (16).

Pregled mora obuhvaćati čitav koštano-zglobni sustav, a posebno čitav ekstremitet. Pri pregledu je potrebno uzeti u obzir i susjedne zglobove, npr. kod OA kuka bol se može manifestirati u području koljena. Potrebno je isključiti statičke deformitete stopala, angulatorne

deformitete donjih ekstremiteta ili njihovu razliku u anatomskoj i fiziološkoj dužini. Pri pregledu koljena činimo pregled ligamentarnog aparata i izljeva u području koljena. Kod pregleda patele koristimo se testom blanje, testom inhibicije kvadricepsa i Ballotement testom patele. Nakon pregleda patele slijedi procjena trofike mišića natkoljenice (12).

Uobičajeno je konzervativno liječenje mirovanjem, krioterapijom, NSAID te fizikalnom terapijom. Vježbe snaženja kvadricepsa, posebice m. vastus medialis, i ostalih ekstenzora koljena često su prvi korak neoperativnog liječenja jer poboljšanjem opće mišićne funkcije koljena dolazi do smanjenja boli. Elektrostimulacija mišića treba prethoditi vježbama snaženja mišića natkoljenice, te se moraju izvoditi u kontroliranim uvjetima, sa ili bez opterećenja (zatvoreni kinetički lanac ili otvoreni kinetički lanac). Stabilizacija patele postiže se vježbama snaženja mišića natkoljenice, kinesiotapingom i/ili ortozama koje se koriste privremeno (13).

Iako je primarno liječenje anteriorne boli u koljenu neoperativno, u određenim slučajevima, kao što su poremećaj položaja udova ili trohlearna displazija, disfunkcija uzrokovana strukturnom anomalijom može zahtijevati kiruršku korekciju ako se želi postići optimalna mehanika koljena i donjih udova kako bi se ublažili simptomi bolesnika (16).

### 3.1.2. Skakačko koljeno

Distalna patelarna tendinopatija, također poznata i kao "skakačko koljeno", bolno je stanje karakterizirano patološkim promjenama tetive kvadricepsa i patelarne sveze, završnih dijelova ekstenzornog sustava zgloba koljena. Najčešće se pojavljuje u sportaša koji tijekom svojih sportskih aktivnosti znatno opterećuju ekstenzorni sustav koljena učestalim skokovima ili dugim trčanjem, poput odbojke, atletike (skok u vis, skok udalj), košarke, trčanja i skijanja (18,19). Predominantno se pojavljuje kod mlađih osoba muškog spola. Patelarna tendinopatija obično ne uključuje upalu, već mikroozljede vlakana tetive koje dovode do mukoidne degeneracije, nekroze i gubitka prijelazne zone hrskavice (20). Kronična tendinopatija češće nastaje pod utjecajem definiranih vanjskih faktora kao što su zanimanje, sportske aktivnosti,

fizičko preopterećenje, nepovoljna tehnika treninga, umor, neodgovarajuća obuća i oprema te površina na kojoj se provode aktivnosti. Veća je vjerojatnost da će se tendinopatija razviti kod osoba s određenim predispozicijama, kao što su prirodene anatomske anomalije, nestabilnost zglobova, prekomjerna tjelesna težina i sustavne bolesti (21).

U kliničkoj slici dominira palpatorna bolnost lokalizirana u području gornjeg ili donjeg pola patele, u području tuberozitasa tibije, te bolnost povezana s ekstenzijom potkoljenice uz otpor. Bol se često pojačava tijekom sportskih aktivnosti ili nakon dugotrajne fleksije koljena ("znak kinematografa"), dok je u uznapredovalom stadiju prisutna i pri obavljanju svakodnevnih aktivnosti, te ponekad čak i u mirovanju (22). Procjena boli važna je za evaluaciju funkcije i kliničkih simptoma, a učestalo se primjenjuje vizualno-analogni skala (VAS) i upitnik VISA-P (Victorian Institute of Sport Assessment – patella). VAS je brojana skala od 0 do 10, gdje 0 znači da nema boli, a 10 je najgora moguća bol. VISA-P je upitnik za procjenu boli i funkcije koja se također može koristiti za procjenu težine simptoma, kao i praćenje ishoda liječenja. VISA-P je ljestvica od 100 bodova, pri čemu viši bodovi predstavljaju bolju funkciju i manju bol (23).

Dijagnoza se najčešće postavlja na temelju anamneze i kliničke slike, međutim neke od slikovnih metoda također mogu biti korisne. Na RTG snimkama mogu se uočiti koštane promjene polova patele i tuberozitasa tibije, kao i osifikacije u tetivnoj strukturi. Dijagnostičkim ultrazvukom mogu se detektirati patološke promjene tetive (19). MR i UZV češće se koriste zbog mogućnosti detaljnijeg prikaza tetive gdje se patelarna tendinopatija detektira kao zadebljanje tetive (19,22).

Liječenje uključuje stupnjeviti pristup koji započinje konzervativnim metodama koje uključuju prilagodbu aktivnosti, krioterapiju, nesteroidne protuupalne lijekove, analgetike te fizikalnu terapiju. U fizikalnoj terapiji najčešće se koriste elektroanalgetske procedure i ekscentrične vježbe. Pozitivni učini izvantjelesne terapije udarnim valom (ESWT, engl. extracorporeal shock wave therapy) također su uočeni u ublažavanju boli u tendinopatiji mehanizmom hiperstimulacijske analgezije i proizvodnji regenerativnog učinka i učinka obnavljanja tkiva u

mišićnokoštanom tkivu (24). Kirurško liječenje primjenjuje se u kroničnim, refraktornim slučajevima koji ne reagiraju na konzervativno liječenje (19,20).

### 3.1.3. Plivačko koljeno

"Plivačko koljeno", odnosno entezitis medijalnog kolateralnog ligamenta na njegovom proksimalnom hvatištu na femuru, nastaje zbog ponavljano istezanja tog hvatišta tijekom plivanja prsnim načinom (9). To istezanje uzrokuje ispružanje potkoljenice pri zamahu nogama tijekom plivanja, a rezultat takvog zamahivanja je povećan valgusni stres na koljena, koja se pri zamahivanju brzo ekstendiraju, te vanjska rotacija potkoljenice (25).

Najčešće zahvaća oba koljena. U početku se pojavljuje bol lokalizirana na proksimalnom hvatištu medijalnog kolateralnog ligamenta, dok se u uznapredovalom stadiju pojavljuje i na donjem dijelu medijalne fasete patele. U tim slučajevima bol se pojavljuje i nevezano uz plivanje, pa tako onemogućava druge sportske, kao i neke svakodnevne aktivnosti (18).

Dijagnoza se postavlja temeljem anamneze i kliničkog pregleda. Rijetko je potrebna dodatna dijagnostička obrada. Radiološki nalazi najčešće su neupadljivi (26).

Kako bi se prevenirao navedeni sindrom prenaprezanja, preporučuju se vježbe snaženja m.quadricepsa, prije svega m. vastus medialis, i vježbe istezanja stražnje skupine mišića natkoljenice (hamstringsa) te usmjeravanje više pažnje na ispravno i simetrično izvođenje pokreta (26,27).

### 3.1.4. Sindrom trenja iliotibijalnog traktusa

Sindrom trenja iliotibijalnog traktusa (ITBS, engl. iliotibial band syndrome) vrlo je čest uzrok boli lateralne strane koljena, koja nastaje zbog prekomjernog trenja distalnog iliotibijalnog traktusa (ITB, engl. iliotibial band) dok se kreće preko lateralnog epikondila femura tijekom ponavljajuće fleksije i ekstenzije koljena. Najčešće je povezana s intenzivnim fizičkim aktivnostima, kao što su trčanje, biciklizam, američki nogomet, tenis i skijanje (28).

ITB čvrsta je tetivna traka koju proksimalno čine fascije m. tensora fasciae latae, m. gluteusa maximusa i m. gluteusa mediusa. Proteže se površinski preko m. vastusa lateralis i hvata za Gerdyjev tuberkul na lateralnom kondilu tibije, a distalni se segment slobodno kreće preko lateralnog kondila femura (14). ITB je ekstenzor, abduktor i vanjski rotator kuka, kao i fleksor, ekstenzor i lateralni stabilizator koljena. Pri skoro potpunoj ekstenziji koljena djeluje kao ekstenzor, a kada je fleksija koljena veća od 30° ITB djeluje kao fleksor koljena (29). Etiologija ITBS je multifaktorijalna. Ponavljanim kretnjama fleksije i ekstenzije koljena dolazi do trenja ITB-a o lateralni epikondil femura, što dovodi do iritacije i upalnog odgovora samog traktusa. Kontakt između ITB i lateralnog epikondila događa se pri fleksiji od 30°, te se ovo područje kontakta naziva "impingement zone". Kao drugi uzroci spominju se opetovana kompresija dobro inerviranog masnog jastučića koji se nalazi ispod distalnog dijela ITB-a i stvaranje priležeće burze između ITB-a i lateralnog epikondila te sekundarne upale. Modificirajući faktori rizika uključuju trčanje po neravnoj ili tvrdoj površini, trčanje uzbrdo, pogreške u treningu te nagle promjene u intenzitetu treninga. Uzrok ITBS-a također mogu biti neke anatomske karakteristike, poput unutarnje torzije tibije, slabosti abduktora kuka, prekomjerne pronacije stopala i varus morfotipa koljena (30).

ITBS dijagnosticira se na temelju kliničkog pregleda te rijetko zahtjeva dodatnu dijagnostičku obradu, međutim slikovne metode, poput MR, mogu biti korisne u potvrdi dijagnoze (14). Testovi kojima se služimo u kliničkoj dijagnostici ITBS-a su Nobleov i Oberov test. Pri izvođenju Nobleovog testa (testa pritiska), ispitivač jednom rukom obuhvati gležanj ozlijeđene noge, a palcem druge ruke pritisne na lateralni epikondil te, ne popuštajući pritisak, izvodi polaganu

ekstenziju noge. Pozitivan test označuje pojava boli pri fleksiji koljena od 30°. Oberovim testom dijagnosticira se pretjerana napetost, odnosno skraćenje ITB-a. Test uključuje postavljanje bolesnika u bočni položaj s koljenom ozlijeđene noge postavljenim u fleksiju od 90°. Ta se noga zatim ekstendira i abducira u kuku. Zatim se noga aducira – spušta na stol. Postoji li skraćenje ITB-a, noga ne može doseći stol i test je pozitivan (18,30).

Liječenje ITBS započinje konzervativnim pristupom. U akutnoj fazi preporučuje se izbjegavanje aktivnosti koje su dovele do razvoja simptoma te krioterapija i NSAID. Popuštanjem simptoma, bolesnici mogu postupno povećavati tjelesnu aktivnost. Fizikalna terapija uključuje vježbe istezanja ITB-a i vježbe snaženja abduktora kuka. Većina bolesnika potpuno se oporavi u roku od 6 tjedana samo uz konzervativno liječenje. Kirurško liječenje preporučuje se u rezistentnim slučajevima sa simptomima prisutnim i nakon 6 mjeseci neoperativnog liječenja (30).

### 3.1.5. Morbus Osgood-Schlatter

Osgood-Schlatterova bolest (engl. OSD), poznata i kao osteohondroza i trakcijski apofizitis tibijalne tuberoznosti, čest je uzrok boli u prednjem dijelu koljenu. Javlja se zbog ponavljajućih aktivnosti koje opterećuju ekstenzorski mehanizam, kao što su skakanje i trčanje (31). Bolest je u većini slučajeva samoograničavajuća te se spontano povlači sa skeletnom zrelošću. OSD se pojavljuje kod fizički aktivnih adolescenata u vrijeme zamaha rasta, kod djevojčica zbog ranijeg koštanog sazrijevanja između 10. i 12. godine, a kod dječaka između 12. i 14. godine (32).

Klinička slika obično uključuje atraumatsku, postupnu pojavu boli u prednjem dijelu koljena, te palpatornu bolnost hvatišta patelarne tetive na tuberozitasu tibije, ponekad praćeno oticanjem i deformitetom (izbočenje tuberozitasa tibije) (33). Bolesnici bol opisuju kao tupu, koja se pogoršava skakanjem ili penjanjem uz stepenice (32).

Dijagnoza se najčešće postavlja klinički, međutim korisne su i slikovne metode. RTG snimke oba koljena, u AP i LL projekciji, pomažu u odbacivanju sumnje na tumore, prijelome ili

epifizeolizu. Radiografska evaluacija može biti indicirana za procjenu avulzijske ozljede apofize ili drugih ozljeda nakon traume. Karakterističan izgled RTG snimke u LL projekciji kod Osgood-Schlatterove bolesti uključuje izbočenje tuberozitasa tibije s oticanjem mekih tkiva, fragmentaciju apofize ili kalcifikate u distalnoj patelarnoj tetivi (31).

Glavni cilj liječenja OSD-a je ublažavanje boli i otekline na tuberozitasu tibije. Bolesnik bi trebao ograničiti fizičke aktivnosti dok simptomi ne nestanu, što može potrajati nekoliko mjeseci. Ostali modaliteti neoperativnog liječenja uključuju krioprocedure, NSAID za smanjenje boli i otekline, ortoza za koljeno i fizikalnu terapiju. Operativno liječenje indicirano je u slučajevima kada bol uzrokovana koštanom tvorbom na koljenu i dalje perzistira unatoč konzervativnom liječenju (32,34).

### 3.1.6. Sindrom sinovijalnih nabora

Sinovijalni nabori (plike) su normalno prisutna, većinom asimptomatska, zadebljanja sinovijalne membrane koljena. Međutim, mogu postati simptomatske zbog idiopatskih ili sekundarnih uzroka, poput traume i upale sinovijalnog tkiva (35). Upala ili iritacija plike zbog trenja preko patele ili medijalnog kondila femura rezultira nastankom sindroma sinovijalnih nabora. Prema lokalizaciji razlikuju se suprapatelarna, infrapatelarna, medijalna i lateralna plika. Simptome najčešće uzrokuje kronično promijenjena medijalna plika, kao posljedica upale. Takva plika je fibrozna, zadebljana, ponekad s kalcifikatima, te postaje simptomatska tijekom fleksije koljena zbog sudaranja patele i femura. Najčešće se javlja kod adolescenata koji se bave sportovima koji zahtijevaju ponavljajuće pokrete fleksije-ekstenzije (primjerice veslanje, plivanje i vožnja bicikla) (36).

Bolesnici često navode bol u prednjem dijelu koljena, škljocanje, preskakanje i pucketanje pri patelofemoralnoj aktivnosti opterećenja kao što je čučanj (37). Pri kliničkom pregledu plika se ponekad može palpirati, ali češće je prisutna samo bolnost na palpaciju. U tom slučaju,

potrebno je pregledati i drugo koljeno kako bi se ustanovilo postoji li plika i na drugom koljenu. Također mogu biti prisutni izljev, napeti mišići stražnje lože i napeti kvadriceps.

U potvrdi dijagnoze sindroma koriste se dva testa, Stutterov test i Hughstonov test. Stutterov test izvodi se tako da bolesnik sjedi uspravno, s nogama koje vise s ruba stola pod kutom od 90°. Ispitivač stavlja svoja dva prsta na središte patele zahvaćene noge. Bolesnik zatim ispruža zahvaćenu nogu dok ispitivač osjeća trzaj patele. Osjet trzaja je pozitivan test. Kod Hughstonovog testa, bolesnik leži na leđima s ispruženim koljenom. Ispitivač se postavlja uz zahvaćeno koljeno, držeći petu bolesnika jednom rukom, dok dlanom druge ruke prekriva patelu. Potom ispitivač gura patelu medijalno i rotira potkoljenicu prema unutra, te izvodi fleksiju i ekstenziju koljena. Test je pozitivan ako bolesnik osjeti bol ili ispitivač osjeti pucketanje tijekom pokreta (36).

Artroskopija, UZV i MR mogu prikazati prisutnost plike, međutim nisu pouzdani u određivanju koje su plike patološke (37). Simptomatske plike na MR mogu se razlikovati od normalnih zbog svog zadebljanog izgleda te prisutnog sinovitisa (36).

Nakon postavljanja dijagnoze sindroma sinovijalnih nabora, prvi korak u liječenju su konzervativne metode koje uključuju NSAID, vježbe istezanja i vježbe snaženja mišića kvadricepsa. Ako fizikalna terapija ne daje rezultate, sljedeći korak su intraartikularne injekcije kortikosteroida. Samo u rezistentnim slučajevima potrebno je kirurško liječenje u vidu artroskopske ekscizije plike (38).

### 3.1.7. Burzitis u području koljena

Burzitis je oticanje ili upala sluzne vreće (burze). Burze su anatomske strukture smještene između površine kosti, te tetiva i ligamenata, reducirajući svojim položajem trenje između tih pomičnih struktura (39). U području koljena smještene su četiri velike burze: suprapatelarna, infrapatelarna, prepatelarna i pes anserina. Burze imaju tanke stijenke zbog kojih su podložne upalama uzrokovanim akutnim direktnim ozljedama ili ponavljajućim mikrotraumama,



primjerice zbog čestog klečanja. Akutni burzitis često nastaje uslijed traume, infekcije ili bolesti nakupljanja u zglobovima, dok kronični burzitis obično proizlazi iz upalnih artropatija i ponavljajućeg pritiska i prenaprezanja (40).

#### Prepatelarni burzitis

Prepatelarna burza najčešće je zahvaćena burza koljena i druga po učestalosti općenito, nakon olekranonske burze. Nalazi se između patele i supkutanog tkiva iznad nje. Burzitis se javlja zbog jednokratne jače traume ili kroničnih mikrotrauma ("koljeno kućanica", "koljeno parketara" ), a rjeđe zbog gihta, reumatoidnog artritisa ili infekcija (41).

#### Suprapatelarni burzitis

Oteklina nastaje u sinovijalnom prostoru između tetive kvadricepsa i distalnoga dijela femura, proksimalno od koljenskog zgloba. Iako rijetko, suprapatelarna burza može ostati potpuno odvojena od koljenskoga zgloba kompletnim septumom. Na taj način dolazi do stvaranja zasebnoga odjeljka unutar kojega se može akumulirati tekućina, odnosno može doći do stvaranja suprapatelarne ciste (39).

#### Infrapatelarni burzitis

Burzitis se može razviti i na površnoj infrapatelarnoj burzi, koja se nalazi ispod patelarne sveze, između tuberozitasa tibije i kože. Razvojem upale nastaje oteklina koja se izdiže duž oba ruba sveze čineći oblik pješčanog sata ("koljeno svećenika"). U dubokom infrapatelarnom burzitisu zbog prenaprezanja ekstenzornog sustava koljena (npr. trčanje, skakanje) palpatorna bol lokalizirana je u distalnom dijelu patelarne sveze na samom hvatištu za tibiju (9,40).

Burzitisi se klinički manifestiraju bolovima, crvenilom, toplinom, osjetljivošću na palpaciju burze i nerijetko oteklinom s prednje strane koljena, koja se pojačava fleksijom koljena.

Primarni modaliteti liječenja burzitisa fokusirani su na konzervativne metode poput mirovanja, krioterapije, prilagodbe aktivnosti, nesteroidnih protuupalnih lijekova i punkcije. Za burzitise koji zahvaćaju dublje smještene strukture, lokalna aplikacija glukokortikoida u kombinaciji s

lokalnim anestetikom, dovodi do simptomatskog olakšanja. Operativno liječenje u vidu burzektomije, indicirano je u rezistentnim slučajevima koji ne odgovaraju na konzervativnu terapiju (40).

#### Sindrom pes anserinusa

Izraz "pes anserinus" s latinskog jezika prevodi se na hrvatski jezik kao "guščja noga" i odnosi se na spojene tetive m. sartoriusa, m. gracilisa i m. semitendinosusa s hvatištem na anteromedijalni proksimalni dio tibije. Mehanička oštećenja, izravna trauma, pretilost i prekomjerno naprezanje uzrokuju oštećenje tkiva, koje se pogoršava aktivnostima poput penjanja ili spuštanja niz stepenice. Također različiti sportovi poput košarke, sportova s reketom i trčanja, mogu povećati sklonost prema nastanku ovih upalnih procesa. M. sartorius, m. gracilis i m. semitendinosus ključni su za fleksiju koljena i unutarnju rotaciju tibije te štite koljeno od rotacijskih i valgusnih naprezanja. Poremećaji medijalnog zgloba koljena, uključujući promjene medijalnog meniska ili MCL, mogu dovesti do lokalizirane upale ovih tetivnih struktura koja se može proširiti na anserinu burzu (42). Burzitis pes anserinusa češći je kod žena srednje dobi s prekomjernom tjelesnom težinom, posebno onih s OA koljena (43).

Fizikalni pregled usmjeren je na identifikaciju boli i osjetljivosti na unutarnjim i medijalnim dijelovima zgloba koljena, posebno kada je koljeno u potpunoj ekstenziji. Karakteristična lagano osjetljiva oteklina primjećuje se iznad proksimalne medijalne strane tibije, otprilike 5 do 7 cm ispod anteromedijalnog ruba zgloba na hvatištu spojenih tetiva mišića pes anserinusa. Burza je smještena duboko ispod ovih tetiva, stoga je opipljiva samo ako su prisutni izljev i zadebljanje (42,43).

Slikovne metode koje se najčešće koriste u dijagnostici i evaluaciji burze pes anserinusa uključuju RTG, UZV i MR. RTG snimke koljena pomažu u isključivanju koštanih abnormalnosti poput stres fraktura proksimalnog dijela tibije, artritisa, osteohondroma, egzostoze ili lezija osteohondritisa disekansa. UZV je koristan za prikaz velikih cističnih oteklina burze i razlikovanje od drugih uzroka oteklina medijalnog proksimalnog dijela tibije, poput zglobnih izljeva. MR omogućuje razlikovanje pes anserinus burzitisa od intraartikularnih patologija.

Karakterističan nalaz je povećan intenzitet signala i stvaranje tekućine oko same burze (42,44).

Burzitis pes anserinususa liječi se konzervativno, a često se i samostalno povlači. Terapijski modaliteti uključuju mirovanje, krioterapiju i kratkotrajnu upotrebu NSAID, osim ako postoje kontraindikacije. Odmor je ključan, u vidu smanjenja ili izbjegavanja aktivnosti koje pogoršavaju simptome. Većina bolesnika pokazuje uspješne rezultate primjenom kineziterapije koja uključuje vježbe istezanja i jačanja aduktora, abduktora, kvadricepsa i mišića zadnje lože (42).

#### 4. ZAKLJUČAK

Bol u koljenu zbog izvanzglobnog reumatizma čest je razlog dolaska bolesnika u ambulantu, kako na primarnoj tako i na sekundarnoj razini. Pojavljuje se u svim dobnim skupinama i u svim sferama svakodnevnih aktivnosti. Zglob koljena ima iznimno važnu ulogu u nošenju tjelesne mase, apsorpciji udaraca te je neophodan za obavljanje brojnih svakodnevnih aktivnosti poput hodanja, trčanja te uspinjanja i silaženja niz stepenice. Zbog specifične građe i velike opterećenosti, podložan je raznim patološkim procesima koji mogu uzrokovati bol i funkcionalna ograničenja. Uzroci tegoba u zglobu koljena često su karakteristični poremećaji vezani uz sportaše, zanimanja i hobije. Akutne ozljede sportaša i rekreativaca ne razlikuju se znatnije od istovrsnih ozljeda nastalih u općoj populaciji, stoga nerijetko predstavljaju dijagnostički i terapijski problem. Međutim, dobro poznavanje odnosa anatomskih struktura i biomehanike zgloba, anamneza i detaljan klinički pregled najčešće su dostatni za točno postavljanje dijagnoze.

## **5. ZAHVALE**

Zahvaljujem mentoru prof. dr. sc. Porinu Periću na susretljivosti, savjetima i pomoći tijekom pisanja ovog diplomskog rada.

Posebno hvala mojim roditeljima, Dijani i Ivici, na strpljenju, podršci, razumijevanju i što su mi bili oslonac tijekom svih godina studiranja.

Veliko hvala mojim sestrama, Lari i Lani, na svim trenucima smijeha i radosti, ohrabrenju i motivaciji da ustrajem i ostvarim svoje ciljeve.

Hvala mojim prijateljima koji su uvijek bili uz mene, dijelili sa mnom i dobre i teške trenutke, te dane studiranja učinili ljepšim i lakšim.

## 6. LITERATURA

1. Pećina M i sur. ORTOPEDIJA. Zagreb: Naklada Ljevak; 2004.
2. Fanghänel J., Pera F., Anderhuber F. Waldeyerova anatomija čovjeka. 17. njemačko prerađeno izdanje, 1. hrvatsko izdanje. Zagreb: Golden marketing-tehnička knjiga; 2009.
3. Platzer W. Priručni anatomski atlas: Sustav organa za kretanje. 10. izdanje. Zagreb: Medicinska naklada; 2011.
4. Gilroy AM, MacPherson BR, Lawrence M. Atlas of Anatomy. New York: Thieme; 2009.
5. Aumuller G, Aust G, Engele J, Kirsch J, Maio G, Mayhofer A. Anatomija Duale Reihe. 3. prerađeno izdanje. Zagreb: Medicinska naklada; 2018.
6. Flandry F, Hommel G. Normal anatomy and biomechanics of the knee. Sports Med Arthrosc Rev. 2011 Jun;19(2):82–92.
7. Paulsen F, Waschke J, Sobotta J, editors. Sobotta atlas of human anatomy. 1: General anatomy and musculoskeletal system. 15. izdanje. München: Elsevier/Urban & Fischer; 2011.
8. Abulhasan JF, Grey MJ. Anatomy and Physiology of Knee Stability. J Funct Morphol Kinesiol. 2017 Dec;2(4):34.
9. Grazio S G. Najčešći klinički entiteti lokaliziranog izvanzglobnog reumatizma. Reumatizam. 2013;60:60–6.
10. Vlak T, Pivalica D, Aljinović J. Načela liječenja izvanzglobnih reumatskih bolesti - terapijske dvojbe i postupnici liječenja. Reumatizam. 2013 Oct 17;60(2):84–9.
11. Klisović S, Aljinović J, Poljičanin A, Bećir B, Škorić E, Pivalica D, et al. Istraživanje analgetskog učinka terapije udarnim valom na izvanzglobne reumatske bolesti. Fiz Rehabil Med. 2018;32(3–4):169–81.
12. Pećina M, Bojanić I, Hašpl M. Sindromi prenaprezanja u području koljena. Arh Hig Rada Toksikol. 2001;52(4):429–39.
13. Werner S. Anterior knee pain: an update of physical therapy. Knee Surg Sports Traumatol Arthrosc. 2014 Oct;22(10):2286–94.
14. O’Keeffe SA, Hogan BA, Eustace SJ, Kavanagh EC. Overuse Injuries of the Knee. Magn Reson Imaging Clin N Am. 2009 Nov;17(4):725–39.
15. Gaitonde DY, Ericksen A, Robbins RC. Patellofemoral Pain Syndrome. Am Fam Physician. 2019 Jan 15;99(2):88–94.
16. D’Ambrosi R, Meena A, Raj A, Ursino N, Hewett TE. Anterior Knee Pain: State of the Art. Sports Med - Open. 2022 Jul 30;8(1):98.
17. Petersen W, Ellermann A, Gösele-Koppenburg A, Best R, Rembitzki IV, Brüggemann GP, et al. Patellofemoral pain syndrome. Knee Surg Sports Traumatol Arthrosc. 2014 Oct;22(10):2264–74.
18. Pećina M i sur. Sindromi prenaprezanja sustava za kretanje. Zagreb: Globus; 1992. 330 p.

19. Santana JA, Mabrouk A, Sherman AL. Jumpers Knee. In: StatPearls [Internet]. Treasure Island (FL): StatPearls Publishing; 2024 [cited 2024 May 31]. Available from: <http://www.ncbi.nlm.nih.gov/books/NBK532969/>
20. Arner JW, Kaeding CC, Bradley JP. Management of Patellar Tendinopathy. *Arthrosc J Arthrosc Relat Surg Off Publ Arthrosc Assoc N Am Int Arthrosc Assoc*. 2024 Jan;40(1):13–5.
21. Spevec G, Jakuš L, Horvat M. Terapijski učinak vježbi ekscentrične kontrakcije u liječenju patelarne tendinopatije s obzirom na period primjene terapijskog protokola. *J Appl Health Sci*. 2018 Oct 30;4(2):187–96.
22. Theodorou A, Komnos G, Hantes M. Patellar tendinopathy: an overview of prevalence, risk factors, screening, diagnosis, treatment and prevention. *Arch Orthop Trauma Surg*. 2023 Nov 1;143(11):6695–705.
23. Malliaras P, Cook J, Purdam C, Rio E. Patellar Tendinopathy: Clinical Diagnosis, Load Management, and Advice for Challenging Case Presentations. *J Orthop Sports Phys Ther*. 2015 Nov;45(11):887–98.
24. Begić F, Delimar V, Žerjavić NL, Perić P. Indikacije i liječenje udarnim valom u fizikalnoj medicini i rehabilitaciji – novije spoznaje. *Med Jad* 2023532105-116.
25. Rodeo SA. KNEE PAIN IN COMPETITIVE SWIMMING. *Clin Sports Med*. 1999 Apr;18(2):379–87.
26. Stulberg SD, Shulman K, Stuart S, Culp P. Breaststroker's knee: pathology, etiology, and treatment. *Am J Sports Med*. 1980 May;8(3):164–71.
27. O'Keeffe SA, Hogan BA, Eustace SJ, Kavanagh EC. Overuse Injuries of the Knee. *Magn Reson Imaging Clin N Am*. 2009 Nov;17(4):725–39.
28. Aderem J, Louw QA. Biomechanical risk factors associated with iliotibial band syndrome in runners: a systematic review. *BMC Musculoskelet Disord*. 2015 Dec;16(1):356.
29. Bonoan M, Morales M, Liu XW, Oyeniran O, Zheng K, Palatulan E. Iliotibial Band Syndrome Current Evidence. *Curr Phys Med Rehabil Rep*. 2024 Jun 1;12(2):193–9.
30. Hadeed A, Tapscott DC. Iliotibial Band Friction Syndrome. In: StatPearls [Internet]. Treasure Island (FL): StatPearls Publishing; 2024 [cited 2024 Jun 3]. Available from: <http://www.ncbi.nlm.nih.gov/books/NBK542185/>
31. Smith JM, Varacallo M. Osgood-Schlatter Disease. In: StatPearls [Internet]. Treasure Island (FL): StatPearls Publishing; 2024 [cited 2024 Jun 3]. Available from: <http://www.ncbi.nlm.nih.gov/books/NBK441995/>
32. Circi E, Atalay Y, Beyzadeoglu T. Treatment of Osgood–Schlatter disease: review of the literature. *Musculoskelet Surg*. 2017 Dec 1;101(3):195–200.
33. Neuhaus C, Appenzeller-Herzog C, Faude O. A systematic review on conservative treatment options for OSGOOD-Schlatter disease. *Phys Ther Sport*. 2021 May 1;49:178–87.
34. Vaishya R, Azizi AT, Agarwal AK, Vijay V, Vaishya R, Azizi AT, et al. Apophysitis of the Tibial Tuberosity (Osgood-Schlatter Disease): A Review. *Cureus* [Internet]. 2016 Sep 13 [cited 2024 Jun 3];8(9). Available from: <https://www.cureus.com/articles/5030-apophysitis-of-the-tibial-tuberosity-osgood-schlatter-disease-a-review>

35. Zmerly H, Akkawi I, Citarella R, Ghoch ME. Clinical Management of Medial Patellar Plica Syndrome: Mini Review from Diagnosis to Treatment. *Curr Rheumatol Rev*. 2020;16(1):9–11.
36. Casadei K, Kiel J. Plica Syndrome. In: StatPearls [Internet]. Treasure Island (FL): StatPearls Publishing; 2024 [cited 2024 Jun 4]. Available from: <http://www.ncbi.nlm.nih.gov/books/NBK535362/>
37. Lee PYF, Nixion A, Chandratreya A, Murray JM. Synovial Plica Syndrome of the Knee: A Commonly Overlooked Cause of Anterior Knee Pain. *Surg J*. 2017 Feb 15;3(1):e9–16.
38. Bellary SS, Lynch G, Housman B, Esmaeili E, Gielecki J, Tubbs RS, et al. Medial plica syndrome: A review of the literature. *Clin Anat*. 2012 May;25(4):423–8.
39. Crnković T, Gašpar D, Zukanović G, Kolundžić R. Suprapatelarna cista: dijagnostičke i terapijske mogućnosti. *Medica Jadertina*. 2017 Oct 3;47(3–4):119–24.
40. Williams CH, Jamal Z, Sternard BT. Bursitis. In: StatPearls [Internet]. Treasure Island (FL): StatPearls Publishing; 2024 [cited 2024 Jun 5]. Available from: <http://www.ncbi.nlm.nih.gov/books/NBK513340/>
41. Rishor-Olney CR, Taqi M, Pozun A. Prepatellar Bursitis. In: StatPearls [Internet]. Treasure Island (FL): StatPearls Publishing; 2024 [cited 2024 Jun 5]. Available from: <http://www.ncbi.nlm.nih.gov/books/NBK557508/>
42. Mohseni M, Mabrouk A, Li DD, Graham C. Pes Anserine Bursitis. In: StatPearls [Internet]. Treasure Island (FL): StatPearls Publishing; 2024 [cited 2024 Jun 4]. Available from: <http://www.ncbi.nlm.nih.gov/books/NBK532941/>
43. Alvarez-Nemegyei J. Risk Factors for Pes Anserinus Tendinitis/Bursitis Syndrome: A Case Control Study. *JCR J Clin Rheumatol*. 2007 Apr;13(2):63–5.
44. Dixon A. Radiopaedia. [cited 2024 Jun 4]. Pes anserinus bursitis | Radiology Reference Article | Radiopaedia.org. Available from: <https://radiopaedia.org/articles/pes-anserinus-bursitis-1>



## 7. ŽIVOTOPIS

Lucija Fotez rođena je 20.09.1997. godine u Virovitici. Osnovnoškolsko obrazovanje stekla je u Osnovnoj školi Josipa Kozarca u Slatini, a srednjoškolsko obrazovanje u Srednjoj školi Marka Marulića Slatina – smjer opća gimnazija, nakon koje upisuje Medicinski fakultet u Zagrebu. Tijekom studiranja aktivno je sudjelovala na domaćim i međunarodnim studentskim kongresima izlažući prikaze slučajeva iz područja endokrinologije, pedijatrijske reumatologije i oftalmologije. Član je Studentske sekcije za endokrinologiju i dijabetologiju te Studentske sekcije za oftalmologiju i optometriju. Aktivno se služi engleskim i njemačkim jezikom, a pasivno francuskim jezikom.